

## Blaue Diodenlaser für präzise Chirurgie

Infrarote Diodenlaser haben sich bei vielen zahnmedizinischen Behandlungen bewährt. Neu sind blaue Laser mit einer Wellenlänge von 445 nm. Der Frankfurter Spezialist für Laserzahnheilkunde Dr. Johannes Heimann berichtet von seinen Erfahrungen.

Text/Bilder Dr. Johannes Heimann

Seit den 1990er-Jahren werden in der Zahnheilkunde Laser eingesetzt. Für mich ist der Laser das Instrument der ersten Wahl, wenn es darum geht, blutungsfrei zu schneiden und sicher zu koagulieren. Auch zur Bakterienelimination ist der Laser herkömmlichen Methoden überlegen. Ich nutze ihn bei parodontischen ebenso wie bei endodontischen Behandlungen.

Seit 2003 führe ich eine Privatpraxis mit Schwerpunkt Implantologie, ästhetische Zahnheilkunde, restaurative Funktionsdiagnostik und Therapie in Frankfurt. Unsere Patienten sind anspruchsvoll. Sie erwarten zurecht eine erstklassige Versorgung. Die Qualität des Behandlungsergebnisses hat auch für mich oberste Priorität, deshalb sind Laser für mich ganz klar ein „Must have“ bei der täglichen Arbeit. Vieles wird damit einfacher für uns und komfortabler für unsere Patienten. Ein Beispiel: Je besser die Blutungsstillung nach einer Präparation gelingt, desto sauberer erfolgt die Abformung und desto exakter passt der Zahnersatz.

### Blaues Licht, bessere Absorption

In 15 Jahren Praxiserfahrung als Zahnarzt und als Spezialist für Laserzahnheilkunde habe ich viele verschiedene Laser von unterschiedlichen Herstellern in Händen gehalten. Seit Sommer 2015 arbeite ich unter anderem mit dem SIROLaser Blue von Sirona. Praktisch ist, dass das Gerät portabel ist. Ich kann den Laser leicht von Behandlungsplatz zu Behandlungsplatz tragen. Ein Vorteil gegenüber Vorgängermodellen ist auch, dass er über drei Wellenlängen verfügt: 970, 660 und 445 nm. Damit kann ich den Laser für sehr viele Indikationen in der Chirurgie, Implantologie, Prothetik, Endodontie, Parodontologie sowie für die Low-Level-Lasertherapie einsetzen.

Durch die voreingestellten Indikationsgruppen ist der Laser einfach und intuitiv bedienbar. Ich muss am Display nur auswählen, was ich machen möchte, schon sind alle Werte automatisch richtig eingestellt. Die sterilen Einmalfasern gewährleisten außerdem ein Maximum an Hygiene.

Den größten Mehrwert bietet das Gerät nach meiner Einschätzung in der Chirurgie: Der blaue Laser mit der Wellenlänge von 445 nm besitzt eine Lichtenergie, die von pigmenthaltigen Zellen und Gewebe besonders gut aufgenommen wird. Die hohe Energie bewirkt eine rasche Koagulation, dringt aber nicht so tief ins Gewebe ein. So besteht nur eine geringe Gefahr, tieferliegende Schichten zu verletzen.

Durch die besonderen Absorptionseigenschaften ermöglicht die neue blaue Wellenlänge saubere, blutungsarme Schnitte mit räumlich begrenzter Hitzewirkung. Ein ganz klarer Vorteil gegenüber den infraroten Wellenlängen ist, dass wir mit dem blauen Laser erstmals in der Geschichte der Diodenlaser im Non-Kontakt-Verfahren schneiden können. Das Handling

erfordert etwas Übung und Erfahrung. Deshalb sollte man einen Anwendungskurs absolvieren, bevor man den Laser am Patienten einsetzt. Aber es ist nicht komplizierter und nicht gefährlicher als mit älteren Diodenlasern. Die Bewegungen der Hand werden unmittelbar auf das Gewebe übertragen. Der Effekt ist viel besser sichtbar, und es geht auch schneller.

In der Endodontologie und in der Parodontologie arbeiten wir weiter mit der bewährten Wellenlänge, da noch nicht ausreichend Studien zur Keimreduktion mit blauem Licht vorliegen. Die Zulassung für diese Indikationen müssen wir auch aus forensischen Gründen abwarten.

### Fallbericht: Exzision eines Lippenbändchens

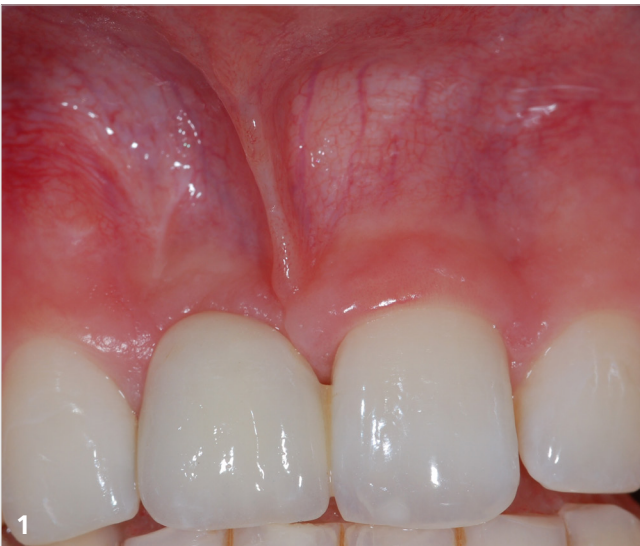Wie sich der blaue Laser in der Praxis bewährt, zeigt der nachfolgende Patientenfall. Ein 25-jähriger Patient stellte sich bei mir zur definitiven Versorgung mit Implantat und vollkeramischer Einzelzahnkrone vor. Er hatte im Teenageralter den Zahn durch ein Trauma verloren und war bis zum Abschluss des Kieferwachstums mit einer Klebebrücke versorgt worden (Abb. 1). Die Behandlung erforderte mehrere chirurgische Eingriffe. Im ersten Schritt exzidierten wir das Lippenbändchen. So konnten wir verhindern, dass es Zug auf den Gewebelappen ausübt und den Heilerfolg während der aufwändigen chirurgischen Behandlung (Knochenblock-Transplantation und Implantation in Regio 11) gefährdete.

Das Lippenbändchen durchtrennte ich unter lokaler Anästhesie von koronal nach apikal, bis es sich trapezförmig öffnete (Abb. 2). Hier zeigte sich der Vorteil der Präparation mit dem Laser gegenüber einer Exzision mit dem Skalpell: Ich konnte blutungsfrei schneiden und es war keine Naht erforderlich. Damit entfiel auch die postoperative Entfernung der Fäden. Der Patient erlebt beim laserchirurgischen Eingriff nur minimalen Wundschmerz.

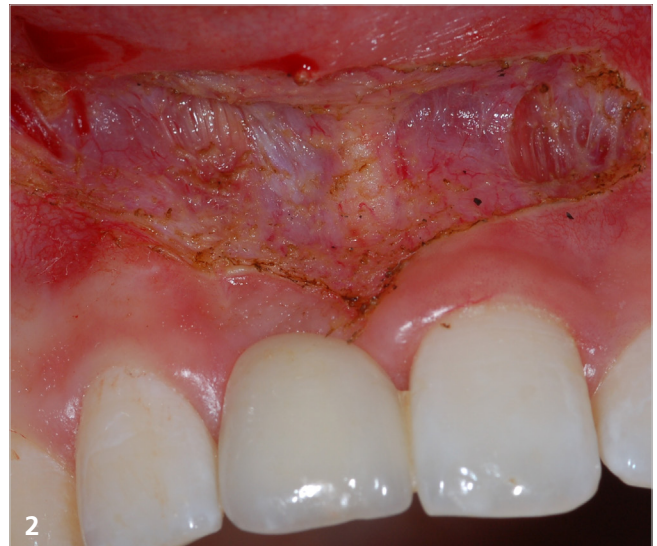Nach fünf Wochen stellte sich der Patient zur Knochenblock-Transplantation erneut vor. Nach einer Einheilphase von vier Monaten (Abb. 3) setzten wir dann das Implantat in Regio 11 (Abb. 4). Als letzter Schritt der Behandlung erfolgte, weitere vier Monate später, die prothetische Versorgung (Abb. 5).

### Fazit

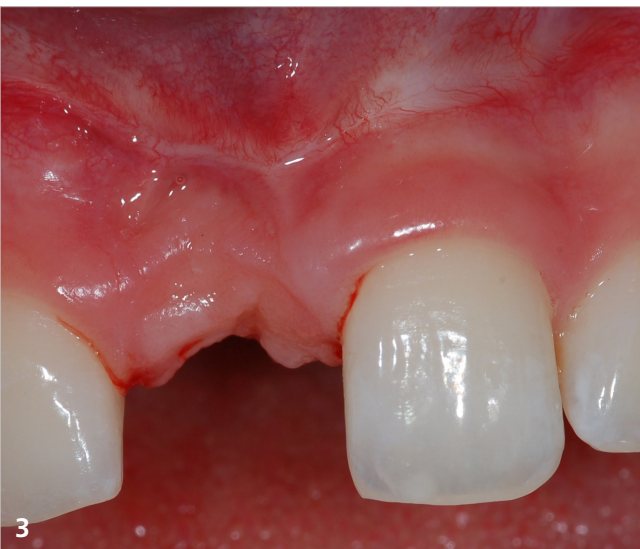Der SIROLaser Blue ist sehr leistungsfähig und vielseitig einsetzbar. Die Schneidleistung des blauen Laserlichts ist außerordentlich gut und ermöglicht so eine schnelle und saubere Schnittführung – selbst bei weniger stark durchblutetem Gewebe. Der Diodenlaser unterstützt mich deshalb hervorragend in der Weichgewebschirurgie. *DB*



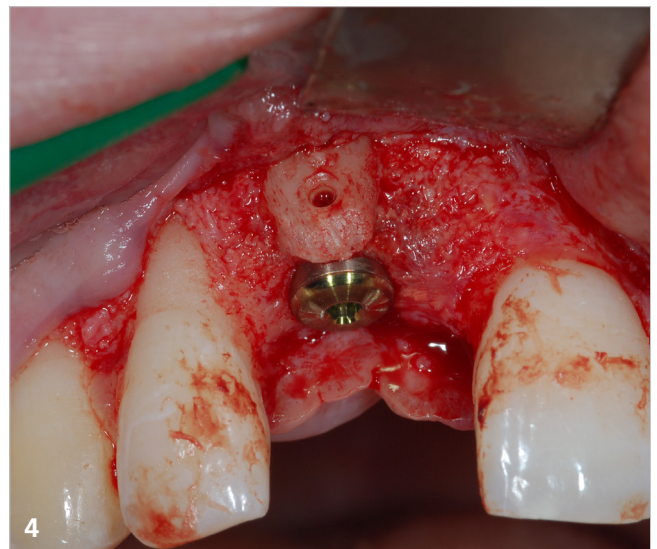
Ausgangssituation



Befund direkt nach der Lasertherapie



Abgeheilte Situation vor Implantation



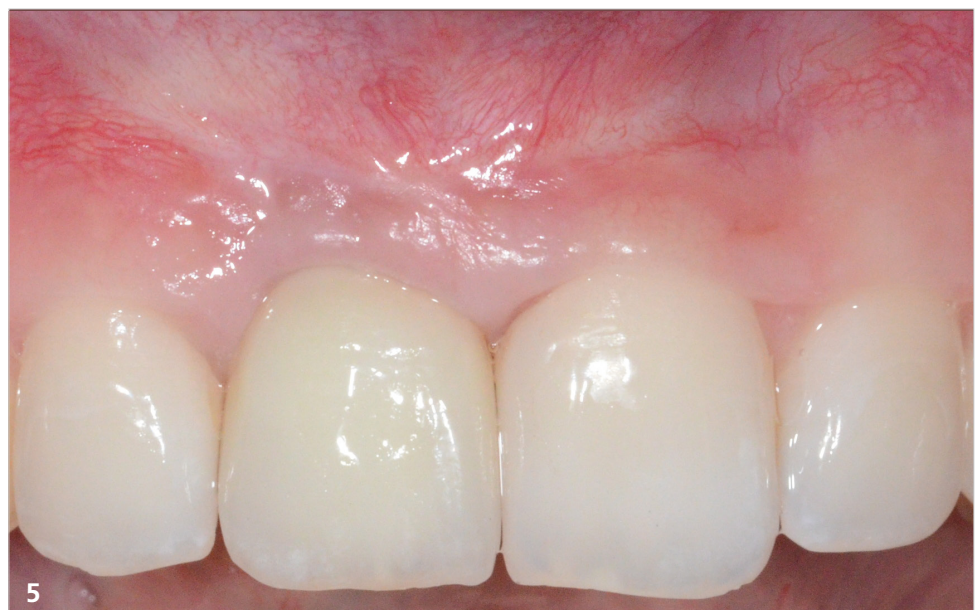Nach Knochenblocktransplantation, während der Implantation



**Dr. Johannes Heimann**

Privatpraxis für  
Zahnheilkunde

—  
Pfanmüllerstr. 48  
60488 Frankfurt  
Tel.: 069 78 93 08-8  
E-Mail: info@dent-docs.com  
www.dent-docs.com



Abschlussbild mit vollkeramisch verschraubter Einzelzahnkrone in Regio 11.  
Zahntechnische Arbeit von: ZTM Bruno Jahn aus Frechen