

Xive®

# Сборник научной документации

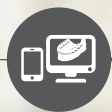

Всесторонние решения для всех  
этапов дентальной имплантологии



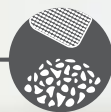
Повышение квалификации  
и расширение практики

STEPPS™



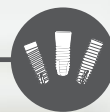Планирование  
с применением  
цифровых методов

Simplant®



Решения по  
восстановительному  
лечению

Symbios®



Имплантаты

Ankylos®  
Astra Tech  
Implant System®  
Xive®



Реставрации

Atlantis®



# Добро пожаловать!

Вас интересует информация о превосходных результатах с точки зрения первичной стабильности и немедленной нагрузки при использовании системы имплантатов Xive? Или вы хотите узнать о различных ортопедических решениях и ознакомиться подробнее с долгосрочными клиническими результатами? Вы найдете здесь все это и многое другое.

Из данного сборника научной документации вы узнаете краткое содержание опубликованных ключевых результатов исследований в поддержку системы имплантатов Xive. Каждый обзор основан на фактах, приведенных в исходной научной статье.

Сборник научной документации посвящен следующим темам:

Первичная стабильность и немедленная нагрузка .....	9
Универсальность и простота протезирования .....	15
Долгосрочные клинические результаты .....	23
Источники .....	28

Сборник составлен компанией Dentsply Sirona Implants на основе фактов, приведенных в исходных статьях.

Для более глубокого знакомства с документацией и исследованиями наших изделий обратитесь к обзорам научных публикаций. Обзоры научных публикаций можно загрузить на сайте [www.dentsplyimplants.com/science](http://www.dentsplyimplants.com/science).

Для улучшения читаемости документа компания Dentsply Sirona не использует символы ® и ™ в основном тексте. Тем не менее компания Dentsply Sirona Implants не отказывается от своих прав на товарные знаки, и данный документ не может быть истолкован иначе.



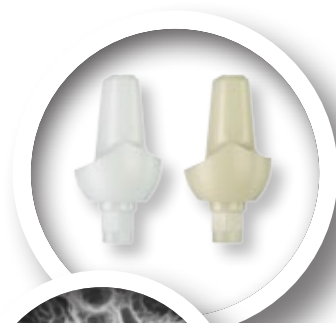# Прогресс и опыт

В основе разработки и запуска Xive в 2001 году лежат 25 лет опыта в дентальной имплантологии, в том числе новаторские и революционные разработки в сфере немедленной нагрузки на имплантат и структурирования поверхности имплантата. В ортопедическом плане имплантаты Xive полностью совместимы с Frialit, что позволяет использовать хорошо структурированную линейку абатментов с цветовой маркировкой, являющуюся эталоном с 1990-х годов.

Система имплантатов Xive традиционно связана с самыми прогрессивными и инновационными методиками и обеспечивает хирургическую гибкость и практически безграничную свободу протезирования. Мы стремимся находиться на шаг впереди и предлагать пациентам лучшие возможные решения.

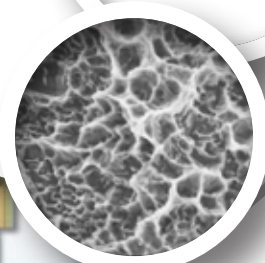## 2005

Представлены абатменты Cercon из диоксида циркония, позволяющие получать непревзойденные эстетические результаты.




## 2002

Представлен трансгингивальный имплантат Xive TG.



## 1990

Разработана ортопедическая линейка Friadent с цветовой маркировкой, успешно используемая с системой Frialit с 1992 года и с системой Xive с 2001 года.



## 2003

Все имплантаты Xive имеют инновационную поверхность имплантата Friadent plus.

## 2003

Представлен имплантат Xive S 3,0 мм.

## 2001

Представлена система имплантатов Xive с субгингивальными имплантатами Xive S, а также концепция TempBase для немедленной нагрузки временной конструкцией.

## 1999

Имплантаты Frialoc для простой и экономной реализации концепции немедленной нагрузки.

## 2009

Выход на рынок CAD/CAM — представлены индивидуализированные супраструктуры имплантатов для Xive.

## 2012

Представлена концепция SmartFix — ортопедическое решение для полных реставраций зубного ряда на имплантатах, размещенных под углом.

## 2013

Дополнительные варианты переключения платформ в системе Xive благодаря появлению новых компонентов.

## 2010

Индивидуализированные абатменты Atlantis по технологии CAD/CAM.

## 2011

Двухкомпонентные абатменты по технологии CAD/CAM TitaniumBase.

## 2014

Представлена не имеющая аналогов в мире концепция WeldOne, которая облегчает установку стабильных и долговечных решений в присутствии пациента.

## 2009

Представлена навигационная хирургия для Xive на основе лидирующего на рынке программного обеспечения Siplant. Специально разработанная система «втулка-на-сверле» обеспечивает высочайшую точность и удобство использования.



## Клиническая документация по системе имплантатов Xive®

Система имплантатов Xive используется в клинической практике более десяти лет. Система отличается высокой хирургической гибкостью и ортопедической универсальностью благодаря широкому выбору имплантатов и абатментов, двум вариантам соединения имплантата и абатмента (внутреннее шестигранное и внешнее квадратное) и гибкому протоколу лечения.

Согласно опубликованным данным, установка имплантатов Xive — безопасная и предсказуемая процедура при таких показаниях, как съемные протезы, реставрации одиночных зубов и несъемные частичные или полные протезы. Более того, получены предсказуемые результаты с показателями выживаемости имплантатов от 95 до 100 %, в том числе в исследованиях с немедленной нагрузкой имплантатов, даже для имплантата диаметром 3,0 мм. Также имеются опубликованные клинические результаты для немедленной установки имплантатов в лунки удаленных зубов и трансплантированную кость.

Благодаря патентованной комбинации уплотняющего дизайна резьбы и протокола подготовки в зависимости от кости достигается хорошая первичная стабильность имплантатов Xive. Среднее значение усилия фиксации составляет от 28,7 до 40,1 Нсм, а среднее значение КСИ при установке имплантата — от 61 до 74. Схожие значения получены для узкого имплантата диаметром 3,0 мм, а также для имплантатов, установленных в лунки удаленных зубов и трансплантированную кость.

В нескольких клинических исследованиях отмечены средние изменения уровня кости в области шейки имплантатов Xive после одного года (диапазон +0,1...-1,1 мм), двух лет (диапазон -0,9...-1,0 мм), трех лет (диапазон -0,53...-1,37 мм), четырех лет (-1,16 мм), пяти лет (диапазон -0,88...-1,9 мм) и десяти лет (-1,27 мм) функционирования.

Полный список литературы, лежащей в основе сборника научной документации «Клиническая документация по системе имплантатов Xive», см. на странице [www.dentsplyimplants.com/science](http://www.dentsplyimplants.com/science).



# Универсальность и простота

В зависимости от клинических потребностей можно использовать субгингивальные имплантаты Xive S или трансгингивальные имплантаты Xive TG. Идентичная внутрикостная конструкция имплантатов позволяет делать выбор непосредственно во время хирургической операции.

Ортопедическая гибкость системы позволяет находить практичное решение в каждом случае применения имплантатов. Система Xive поддерживает широкий ряд ортопедических протоколов. Преимущества Xive максимально реализуются даже в тех случаях, когда другие системы имплантатов не подходят. Даже в очень сложных случаях можно легко подобрать нужное решение. Можно выбрать наиболее подходящую концепцию лечения в зависимости от конкретного случая и личных предпочтений.

## Забота о костной ткани при переключении платформ

Встроенная функция переключения платформ улучшает сохранение уровня костного гребня, создавая благоприятные условия для мягких тканей.

## ActiveBoneControl™

Благодаря патентованной комбинации протокола подготовки в зависимости от кости и уплотняющего кость дизайна резьбы достигается высокая первичная стабильность во всех типах кости.

## Универсальность и простота протезирования

Ассортимент стандартных и максимально индивидуализированных абатментов позволяет выполнять самые разнообразные ортопедические реставрации на уровне имплантатов или уровне абатментов, в том числе немедленные реставрации при практически любых показаниях. Благодаря внутреннему самонаправляющему соединению встык и компонентам с цветовой или лазерной маркировкой ошибки в рабочем процессе практически исключены.

## Поверхность Friadent® plus

Микроструктура Friadent plus, созданная посредством пескоструйной обработки и действия высоких температур, обладает преимуществом быстрого формирования костной ткани на поверхности имплантата. Это приводит к ранней остеоинтеграции и тесному контакту кости с имплантатом.





# Первичная стабильность и немедленная нагрузка

Первичная стабильность — важный фактор успеха имплантологического лечения и обязательное условие для применения протокола немедленной нагрузки. Благодаря патентованной комбинации уплотняющего дизайна резьбы и протокола сверления в зависимости от кости достигается предсказуемая первичная стабильность имплантатов Xive, что упрощает немедленную нагрузку. В этом разделе представлены результаты с точки зрения первичной стабильности и последующей немедленной нагрузки при использовании системы имплантатов Xive.

Включенные в обзор статьи:

Comparative analysis study of 702 dental implants subjected to immediate functional loading and immediate nonfunctional loading to traditional healing periods with a follow-up of up to 24 months (Сравнительный анализ 702 дентальных имплантатов, подвергнутых немедленной функциональной нагрузке и немедленной нефункциональной нагрузке, и традиционных периодов заживления с последующим наблюдением продолжительностью до 24 месяцев) .....	10
Primary stability determination by means of insertion torque and RFA in a sample of 4,135 implants (Определение первичной стабильности при помощи усилия фиксации и частотно-резонансного анализа в выборке размером в 4135 имплантатов) .....	11
Primary stability determination of implants inserted in sinus augmented sites: 1-step versus 2-step procedure (Определение первичной стабильности имплантатов, установленных после синус-лифтинга: сравнение 1-этапной и 2-этапной процедуры) .....	12
Clinical evaluation of immediate implants using different types of bone augmentation materials (Клиническая оценка имплантатов с немедленной нагрузкой при использовании различных типов материалов для костной пластики) .....	13

# Comparative analysis study of 702 dental implants subjected to immediate functional loading and immediate nonfunctional loading to traditional healing periods with a follow-up of up to 24 months (Сравнительный анализ 702 дентальных имплантатов, подвергнутых немедленной функциональной нагрузке и немедленной нефункциональной нагрузке, и традиционных периодов заживления с последующим наблюдением продолжительностью до 24 месяцев)

Авторы: Degidi M, Piattelli A.

Опубликовано в: Int J Oral Maxillofac Implants 2005;20(1):99-107.

## Цель

Целью данного исследования была оценка имплантатов, подвергнутых немедленной функциональной нагрузке и немедленной нефункциональной нагрузке, по сравнению с традиционным протоколом нагрузки.

## Материалы и методы

Набор пациентов с различными показаниями в исследование проводился в течение 2 лет между 2001 и 2003 годами. Всего 253 пациентам было последовательно установлено 702 имплантата Xive (Dentsply Sirona Implants). При установке имплантатов 34 пациентам использовался протокол немедленной функциональной нагрузки (группа FL, 253 имплантата), 63 пациентам — протокол немедленной нефункциональной нагрузки (группа NF, 135 имплантатов) и 156 пациентам — традиционный протокол нагрузки (контрольная группа, 314 имплантатов). У пациентов в группе FL наблюдалась полная адентия, в группе NF — частичная адентия. В контрольной группе показания были различными.

Для немедленной реставрации имплантатов усилие фиксации (ITV) и коэффициент стабильности имплантата (КСИ) должны были быть больше 25 Нсм и > 60 соответственно.

В качестве критериев успеха имплантологического лечения использовались отсутствие клинической подвижности, отсутствие рентгенопрозрачности и утрата костной ткани менее 1,5 мм за 1 год после нагрузки в сочетании с отсутствием боли, инфекции и парестезии.

Рентгенологическая оценка проводилась во время хирургического вмешательства и через 6, 12 и 18 месяцев после хирургического вмешательства (здесь представлены данные оценки через 12 месяцев).

## Результаты

В группах FL и контрольной группе было утрачено по 2 имплантата, а в группе NF — всего один, что дает общую выживаемость имплантатов 99,3 % на протяжении периода до 2 лет. Показатели успеха составили 99,2, 99,4 и 99,2 % соответственно, что свидетельствует о здоровье и клинической стабильности имплантатов. Выживаемость протезов составила 100 % в группе FL и контрольной группе

и 98,4 % в группе NF. Среднее сокращение уровня кости в области шейки имплантата через 12 месяцев не отличалось между разными режимами терапии и составляло  $-0,7$  мм в группах FL и NF и  $-0,6$  мм в контрольной группе.

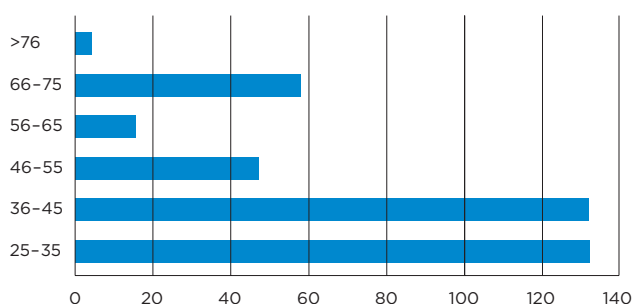


Рис. 1. Частотное распределение количества имплантатов Xive (ось X), достигших ITV > 25 Нсм (ось Y), т. е. включенных в группу FL или NF

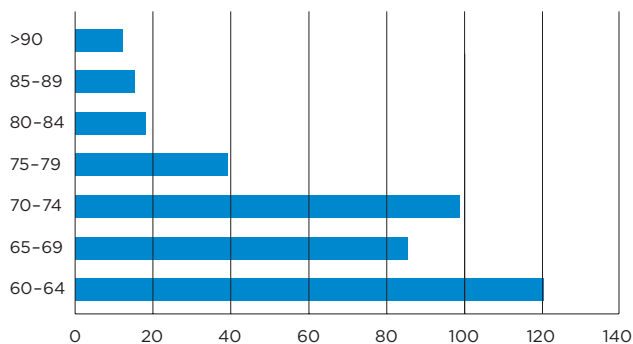


Рис. 2. Частотное распределение количества имплантатов Xive (ось X), достигших значения КСИ > 60 (ось Y), т. е. включенных в группу FL или NF

## Обсуждение и вывод

В исследование было включено более 700 имплантатов Xive со сроком последующего наблюдения до 2 лет. Показано, что немедленная функциональная нагрузка и немедленная нефункциональная нагрузка дают такие же хорошие результаты, что и традиционный режим нагрузки, при условии, что может быть достигнута хорошая первичная стабильность имплантатов.

# Primary stability determination by means of insertion torque and RFA in a sample of 4,135 implants (Определение первичной стабильности при помощи усилия фиксации и частотно-резонансного анализа в выборке размером в 4135 имплантатов)

**Авторы:** Degidi M, Daprile G, Piattelli A.

**Опубликовано в:** Clin Implant Dent Relat Res 2012;14(4):501-07.

## Цель

Целью данного исследования была оценка корреляции между первичной стабильностью имплантатов, плотностью кости и биомеханическими характеристиками имплантатов Xive.

## Материалы и методы

В исследовании могли принять участие пациенты, нуждающиеся в установке одного или нескольких имплантатов, с достаточным для установки имплантатов длиной не менее 8 мм и шириной не менее 3 мм объемом кости. Критериями невключения были необходимость костной пластики, курение > 20 сигарет в день, тяжелый бруксизм, злоупотреблением алкоголем, а также прием лекарств или лучевая терапия, которые могли отрицательно сказаться на успехе имплантологического лечения.

Всего в исследование было включено 1045 пациентов, которым была выполнена реабилитация с использованием 4135 имплантатов Xive (Dentsply Sirona Implants). Все имплантаты были установлены одним и тем же хирургом в соответствии с указаниями производителя. Последовательность сверления корректировалась в зависимости от плотности кости. Перед хирургическим вмешательством проводилось определение плотности кости на основе панорамных и периапикальных рентгенограмм.

Для оценки первичной стабильности имплантатов использовалось пиковое усилие фиксации при установке имплантатов на низкой скорости, сразу после чего при помощи резонансно-частотного анализа (RFA) измерялись значения КСИ. В течение 6 месяцев после установки имплантатов велось последующее наблюдение для регистрации ранней утраты имплантатов.

Применялось несколько статистических методов: критерий Колмогорова — Смирнова для оценки соответствия наборов данных нормальному распределению, критерии Манна — Уитни и Краскела — Уоллиса для сравнения средних значений, тест Спирмена и индекс эта для выявления связей между различными переменными и, наконец, критерий хи-квадрат для переменных в группе утраченных имплантатов. Уровень статистической значимости составлял  $p < 0,05$ .

## Результаты

Через шесть месяцев после хирургического вмешательства остеоинтеграция отсутствовала в случае 28 имплантатов, что дает совокупный показатель выживаемости имплантатов 99,3 %. Связи между утратой имплантатов и пиковым усилием фиксации или значениями RFA обнаружено не было.

Среднее измеренное значение пикового усилия фиксации составило  $34,82 \pm 19,36$  Нсм. Наблюдалась слабая корреляция с длиной и диаметром имплантата. Среднее измеренное при помощи RFA значение КСИ составило  $71,57 \pm 10,63$ . При проведении RFA наблюдались слабая корреляция с диаметром имплантата и значительная корреляция с длиной имплантата. Имплантаты, установленные в лунки после удаления зубов, требовали значимо большего пикового усилия фиксации по сравнению с имплантатами, установленными в зажившие лунки,  $36,64 \pm 19,47$  Нсм и  $34,09 \pm 19,27$  Нсм соответственно. При проведении RFA наблюдалась обратная закономерность: значение КСИ было выше для заживших лунок, чем для лунок после удаления зубов.

Положение имплантата во рту коррелировало со значением пикового усилия фиксации, однако значение КСИ не было так сильно связано с положением имплантата.

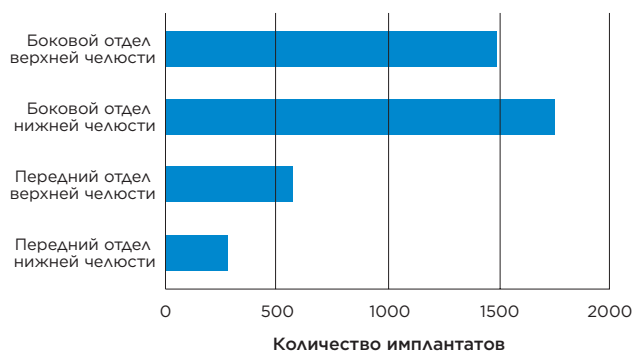


Рис. 1. Распределение мест установки имплантатов

## Обсуждение и вывод

Результаты данного исследования свидетельствуют, что при использовании имплантатов Xive можно добиться хорошей первичной стабильности в заживших лунках и лунках после удаления зубов. На значения КСИ влияла длина имплантата, а на пиковое усилие фиксации — главным образом плотность кости.



# Primary stability determination of implants inserted in sinus augmented sites: 1-step versus 2-step procedure (Определение первичной стабильности имплантатов, установленных после синус-лифтинга: сравнение 1-этапной и 2-этапной процедуры)

**Авторы:** Degidi M, Daprile G, Piattelli A.

**Опубликовано в:** Implant Dent 2013;22(5):530-3.

## Цель

Целью данного исследования была оценка первичной стабильности имплантатов Xive при установке в боковой отдел верхней челюсти сразу после синус-лифтинга или 6 месяцев спустя.

## Материалы и методы

В исследовании приняло участие 30 пациентов, нуждающихся в одностороннем или двустороннем синус-лифтинге перед установкой имплантатов. Группа А состояла из 14 пациентов с высотой остаточной кости  $\geq 4$  мм, группа Б — из 16 пациентов с высотой остаточной кости  $< 4$  мм.

Во всех случаях в качестве материала для пластики использовалось сочетание 50 % Bio-Oss и 50 % костного аутотрансплантата. Пациентам были установлены имплантаты Xive (Dentsply Sirona Implants). В группе А хирургическое вмешательство было 1-этапным (установка имплантатов одновременно с синус-лифтингом), в группе Б — 2-этапным (установка имплантатов через 6 месяцев после синус-лифтинга).

При установке имплантатов регистрировались пиковое усилие фиксации (IT), результат резонансно-частотного анализа (RFA) и плотность кости, а также длина и диаметр имплантата.

Через шесть месяцев после установки имплантатов регистрировалось, был ли имплантат утрачен или извлечен.

## Результаты

Всего 30 пациентам было установлено 96 имплантатов Xive, по 48 имплантатов в группах А и Б.

	Количество пациентов	Количество имплантатов	Процедура	Среднее значение RFA (КСИ)	Среднее IT (Нсм)
Группа А	14	48	1-этапная	65,25 ± 4,45	23,77 ± 12,63
Группа Б	16	48	2-этапная	67,92 ± 10,99	26,48 ± 20,80

Табл. 1. Первичная стабильность с точки зрения усилия фиксации (IT) и частотно-резонансного анализа (RFA)

Статистически значимых различий в плотности кости, диаметре или длине установленных имплантатов между группами не обнаружено.

Среднее пиковое IT составило  $23,77 \pm 12,63$  Нсм в группе А и  $26,48 \pm 20,80$  Нсм в группе Б.

Средний результат RFA составил  $65,25 \pm 4,45$  коэффициента стабильности имплантата (КСИ) в группе А и  $67,92 \pm 10,99$  КСИ в группе Б. Выявленные различия IT и RFA между группами статистической значимости не имели.

Через шесть месяцев после установки имплантатов для всех имплантатов в обеих группах наблюдалась успешная остеоинтеграция.

## Обсуждение и вывод

Исследование продемонстрировало, что при установке имплантатов Xive сразу после синус-лифтинга или 6 месяцев спустя может быть достигнута хорошая первичная стабильность.

Диаметр и длина имплантатов, по-видимому, не влияют на первичную стабильность, а конструкция имплантата является важным фактором достижения первичной стабильности имплантата. Имплантаты Xive обладают кортикальной конструкцией, благодаря чему могут уплотнять костную ткань вокруг имплантата во время его установки, обеспечивая хорошую первичную стабильность.

# Clinical evaluation of immediate implants using different types of bone augmentation materials (Клиническая оценка имплантатов с немедленной нагрузкой при использовании различных типов материалов для костной пластики)

**Авторы:** Viswambaran M, Arora V, Tripathi RC. et al.

**Опубликовано в:** Med J Armed Forces India 2014;70(2):154-62.

## Цель

Данное исследование было проведено для оценки стабильности и заживления вокруг имплантатов, установленных в лунки удаленных зубов с использованием различных материалов для костной пластики.

## Материалы и методы

В исследование включались пациенты, которые нуждались в замене одиночных зубов в переднем отделе, обладали хорошим здоровьем, не курили и подписали информированное согласие. Недостаточное качество и количество кости в месте имплантации были критериями невключения.

Тридцать имплантатов Xive S plus (Dentsply Sirona Implants) с внутренним соединением и поверхностью, подвергнутой пескоструйной обработке и действию высоких температур (plus), были установлены 30 пациентам в сочетании с двумя различными материалами для костной пластики. Деминерализованный лиофилизированный костный аллотрансплантат (DEMBONE, группа А, n=15) и модифицированный гидроксиапатит (G-BONE, группа Б, n=15) рандомизированным образом использовались для пластики зазора между имплантатом и костными стенками лунки удаленного зуба. После установки винтов-заглушек раны ушивались. Через 6 месяцев выполнялась функциональная нагрузка имплантатов металлическими коронками с керамической облицовкой.

При установке имплантата, а также через 3, 6, 9 и 12 месяцев делались рентгенограммы полости рта и регистрировались такие параметры мягких тканей, как индекс зубного налета (PI), десневой индекс (GI) и глубина борозды. Оценка стабильности имплантата проводилась через 6, 9 и 12 месяцев путем диагностики на приборе Periotest.

## Результаты

Во время визита последующего наблюдения через 12 месяцев для всех имплантатов наблюдалась остеоинтеграция, все имплантаты функционировали. Различные материалы для костной пластики не оказали никакого влияния на переменные мягких тканей (PI, GI, глубину борозды) через 12 месяцев. Несмотря на ремоделирование кости в области шейки имплантата, высота кости сохранялась во время визита последующего наблюдения через 12 месяцев в обеих группах. Материал для костной пластики не влиял на стабильность имплантатов, измеренную при помощи прибора Periotest. Полученные значения были стабильными в течение всего периода исследования, табл. 1.

Periotest	Группа А	Группа Б
6 месяцев	-2,30 (1,19)	-2,20 (1,57)
9 месяцев	-2,27 (1,71)	-3,47 (2,26)
12 месяцев	-2,20 (1,42)	-2,87 (1,41)

Табл. 1. Средние значения, измеренные на приборе Periotest, для групп А и Б через 6, 9 и 12 месяцев, SD в скобках

## Обсуждение и вывод

Немедленная установка имплантата в сочетании с костной пластикой и отложенной нагрузкой обеспечивала стабильную остеоинтеграцию и 100%-ю выживаемость имплантатов на протяжении 12 месяцев последующего наблюдения. Тип использованного материала для костной пластики не влиял на значения, измеренные при помощи прибора Periotest, или какие-либо переменные мягких тканей, которые рассматривались в данном исследовании.





# Универсальность и простота протезирования

Система имплантатов Xive обеспечивает универсальность и простоту протезирования благодаря широкому выбору имплантатов и абатментов, двум вариантам соединения имплантата и абатмента (внутреннее шестигранное и внешнее квадратное) и гибкому протоколу лечения. В этом разделе представлены клинические результаты использования различных ортопедических решений для системы имплантатов Xive.

Включенные в обзор статьи:

Immediate versus one-stage restoration of small-diameter implants for a single missing maxillary lateral incisor: a 3-year randomized clinical trial (Сравнение немедленной и одноэтапной реставрации имплантатов небольшого диаметра при замене одиночных отсутствующих верхних боковых резцов: рандомизированное клиническое исследование продолжительностью 3 года) ..... 16

A comparison between immediate loading and immediate restoration in cases of partial posterior mandibular edentulism: a 3-year randomized clinical trial (Сравнение немедленной нагрузки и немедленной реставрации при частичной адентии в боковом отделе нижней челюсти: рандомизированное клиническое исследование продолжительностью 3 года) ..... 17

Immediate definitive rehabilitation of the edentulous patient using an intraorally welded titanium framework: a 3-year prospective study (Немедленная постоянная реабилитация при полной адентии с использованием сварки титанового каркаса в полости рта: проспективное исследование продолжительностью 3 года) ..... 18

Overdentures in the edentulous mandible supported by implants and retained by a Dolder bar: a 5-year prospective study (Съемные протезы с опорой на имплантаты и креплением на балку Дольдера при полной адентии нижней челюсти: проспективное исследование продолжительностью 5 лет) ..... 19

Immediate provisionalization of 3.0-mm-diameter implants replacing single missing maxillary and mandibular incisors: 1-year prospective study (Немедленная временная реставрация имплантатов диаметром 3,0 мм при замене одиночных отсутствующих верхних и нижних резцов: проспективное исследование продолжительностью 1 год) ..... 20

Soft tissue stability with immediate implants and concave abutments (Стабильность мягких тканей при использовании имплантатов с немедленной нагрузкой и вогнутых абатментов) ..... 21

# Immediate versus one-stage restoration of small-diameter implants for a single missing maxillary lateral incisor: a 3-year randomized clinical trial (Сравнение немедленной и одноэтапной реставрации имплантатов небольшого диаметра при замене одиночных отсутствующих верхних боковых резцов: рандомизированное клиническое исследование продолжительностью 3 года)

Авторы: Degidi M, Nardi D, Piattelli A.

Опубликовано в: J Periodontol 2009;80(9):1393-8.

## Цель

Целью данного исследования было изучение реакции мягких тканей и кости вокруг узких имплантатов Xive plus при использовании протокола немедленной или 1-этапной реставрации для замены одиночных отсутствующих верхних боковых резцов.

## Материалы и методы

По 30 пациентов были распределены случайным образом в группу немедленной реставрации и группу 1-этапной реставрации. Им были установлены имплантаты Xive plus (Dentsply Sirona Implants) диаметром 3,0 мм. Рассматривались только зажившие лунки удаленных верхних боковых резцов. Если имплантаты не могли продемонстрировать хорошую первичную стабильность, т. е. если усилие фиксации было < 25 Нсм или КСИ < 60, пациенты исключались из исследования.

В группе немедленной реставрации абатменты TempBase (Dentsply Sirona Implants) заново присоединялись к имплантатам, после чего выполнялось перебазирование временной коронки. После проверки отсутствия окклюзионного контакта коронки в центральном и боковых положениях мягкие ткани ушивались. В группе 1-этапной реставрации формирователи десны (Dentsply Sirona Implants) фиксировались винтами на имплантатах, вокруг которых размещались мягкие ткани. Зазор заполнялся небольшой съемной промежуточной реставрацией.

Постоянный протез устанавливался приблизительно через 6 месяцев после установки имплантатов.

В ходе исследования рассматривались следующие параметры: выживаемость имплантатов, изменения уровня кости вокруг имплантата, индекс десневых сосочков по Джемту, глубина карманов при зондировании, кровоточивость при зондировании, а также любые биологические и технические осложнения. Контрольные визиты проводились после операции, установки временной реставрации или формирователя десны и через 6 месяцев, 1, 2 и 3 года после операции.

## Результаты

Всего было установлено 60 имплантатов. Для всех наблюдалась остеоинтеграция независимо от группы. Ни один имплантат не был утрачен, что дает

показатель выживаемости 100 %. У 3 пациентов были зафиксированы осложнения: одна поломка коронки, одно ослабление коронки и один случай прогрессирующего сокращения уровня кости при наличии пародонтоза в анамнезе. Результаты оценки клинических и рентгенологических параметров приведены в табл. 1. Уровень мягких тканей, измеренный при помощи индекса десневых сосочков по Джемту, оставался стабильным с течением времени. Статистически значимых различий между двумя группами не наблюдалось ни для одного измеренного параметра.

	Группа немедленной нагрузки	Группа 1-этапной реставрации
<b>Общее среднее изменение уровня кости</b>		
Исходное состояние* — через 3 года	-0,85 мм	-0,75 мм
<b>Усилие фиксации</b>		
Во время операции	45,5 Нсм	41,8 Нсм
<b>Значения КСИ</b>		
Во время операции	69,5	72,9
Через 6 месяцев	77,1	78,6
<b>Глубина зондирования</b>		
Через 6 месяцев	1,73	1,97
Через 3 года	1,91	2,27
<b>Кровоточивость при зондировании</b>		
Через 6 месяцев	19,4	21,3
Через 3 года	17,9	20,3

\* Исходное состояние оценивалось при установке временной реставрации или формирователя десны.

Табл. 1. Изменение уровня кости, усилие фиксации, значение КСИ, глубина зондирования и кровоточивость при зондировании

## Обсуждение и вывод

Имплантаты Xive plus небольшого диаметра оказались предсказуемым вариантом лечения для реабилитации отсутствующих верхних боковых резцов при использовании протокола немедленной нагрузки или процедуры 1-этапной реставрации.

# A comparison between immediate loading and immediate restoration in cases of partial posterior mandibular edentulism: a 3-year randomized clinical trial (Сравнение немедленной нагрузки и немедленной реставрации при частичной адентии в боковом отделе нижней челюсти: рандомизированное клиническое исследование продолжительностью 3 года)

**Авторы:** Degidi M, Nardi D, Piattelli A., et al.

**Опубликовано в:** Clin Oral Implants Res 2010;21(7):682-87.

## Цель

Целью этого рандомизированного контролируемого исследования продолжительностью 3 года было сравнение показателей выживаемости, утраты костной ткани и процесса заживления мягких тканей при немедленной нагрузке имплантатов без окклюзии временных реставраций.

## Материалы и методы

В это одноцентровое рандомизированное исследование включались пациенты, которым было установлено по два имплантата Xive plus (Dentsply Sirona Implants) в боковом отделе нижней челюсти. Критерии невключения отсутствовали. Критерии исключения были связаны с реакцией на операцию и такими параметрами стабильности имплантатов, как усилие фиксации (ITV) > 25 Нсм и коэффициент стабильности имплантата (КСИ) > 60.

Имплантаты были установлены на 0,5 мм выше костного гребня в зажившие гребни и объединены с использованием технологии сварки в полости рта. Затем ушивались лоскуты и назначалось лечение. В случае экспериментальных имплантатов выполнялась немедленная нагрузка временными мостовидными протезами в полной окклюзии, в случае контрольных имплантатов объем временных мостовидных протезов был сокращен, чтобы исключить центральную и боковые окклюзии. Через 6 месяцев после установки имплантатов выполнялась постоянная нагрузка экспериментальных и контрольных имплантатов реставрациями в полной окклюзии.

Выживаемость имплантатов оценивалась на протяжении всего периода исследования. Уровень кости в области шейки имплантата оценивался в день операции, через 6 месяцев (при установке постоянного протеза) и через 1, 2 и 3 года после операции. Глубина карманов при зондировании (PPD) и кровоточивость при зондировании (BoP) оценивались через 20 недель путем стандартизованного зондирования (0,15 N) мезиально, дистально и буккально.

## Результаты

В исследование было включено 50 пациентов, которым было установлено в сумме 100 имплантатов Xive plus в области моляров нижней челюсти. Два имплантата не достигли остеоинтеграции и были извлечены через 5 и 7 недель после операции, что

дает показатель выживаемости 98 %. Стабильность имплантатов представлена в табл. 1, глубина карманов при зондировании и наличии кровоточивости — в табл. 2. Различий между группами по этим параметрам не наблюдалось. Средняя атрофия кости в области шейки имплантата представлена в табл. 3, значимых различий между группами в какой-либо момент времени не наблюдалось.

Среднее значение	КСИ	ITV
Экспериментальная группа	65,9 (SD 7,2)	30,5 (SD 9,1)
Контрольная группа	66,1 (SD 8,6)	28,7 (SD 5,2)

Табл. 1. КСИ и ITV (Нсм) при установке имплантатов

Среднее значение	PPD	BoP
Экспериментальная группа	1,60 (SD 0,2)	19,1
Контрольная группа	1,61 (SD 0,3)	18,1

Табл. 2. PPD (мм) и BoP (%) через 20 недель

Среднее значение	6 месяцев	3 года
Экспериментальная группа	0,69 мм	0,95 мм
Контрольная группа	0,71 мм	0,99 мм

Табл. 3. Изменение уровня кости в области шейки имплантата

## Обсуждение и вывод

Результаты данного исследования демонстрируют отсутствие значимых различий показателей выживаемости имплантатов и реакции твердых и мягких тканей между имплантатами с немедленной полной функциональной нагрузкой временной конструкцией и имплантатами с немедленной нагрузкой временной конструкцией не в полной окклюзии. За 3 года немедленная нагрузка объединенных протезов с опорой на два имплантата в боковом отделе нижней челюсти, по-видимому, не оказала отрицательного влияния на процессы остеоинтеграции.



# Immediate definitive rehabilitation of the edentulous patient using an intraorally welded titanium framework: a 3-year prospective study (Немедленная постоянная реабилитация при полной адентии с использованием сварки титанового каркаса в полости рта: перспективное исследование продолжительностью 3 года)

**Авторы:** Degidi M, Nardi D, Piattelli A.

**Опубликовано в:** Quintessence Int 2010;41(8):651-9.

## Цель

Целью этого перспективного исследования была оценка жизнеспособности концепции сварки в полости рта для немедленной реабилитации при полной адентии.

## Материалы и методы

У всех 60 участников исследования была полная адентия нижней или верхней челюсти. После откидывания толстого лоскута кожи всем пациентам было установлено по 4 имплантата Xive plus (Dentsply Sirona Implants) в зажившие гребни с использованием хирургического шаблона.

Выполнялась регистрация усилия фиксации и стабильности имплантатов. Если хотя бы один из имплантатов не достигал хорошей первичной стабильности, т. е. усилия фиксации < 25 Нсм и КСИ < 60 согласно определению, пациенты исключались из исследования.

Если достаточная первичная стабильность была достигнута, выполнялась винтовая фиксация постоянных абатментов на имплантатах, затем к каждому абатменту присоединялся титановый цилиндр, после чего в полости рта к наиболее дистальному абатменту слева приваривалась титановая балка диаметром 2 мм. При помощи щипцов балка изгибалась таким образом, чтобы обеспечить пассивный контакт с соседним абатментом. Та же процедура повторялась для остальных абатментов. По достижении полного контакта между изогнутой балкой и абатментами выполнялась их сварка в полости рта.

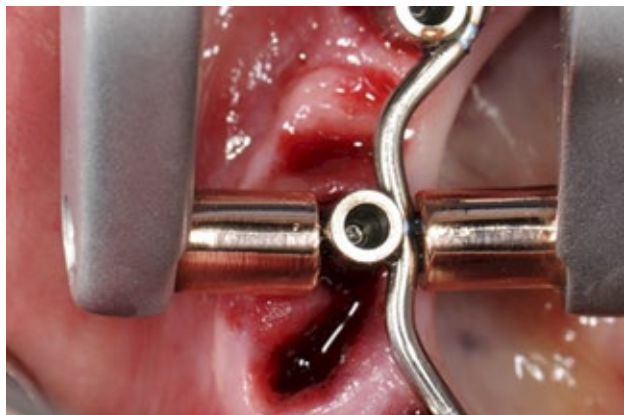

Рис. 1. Изогнутая балка и абатменты после сварки в полости рта

Процесс сварки внутри полости рта не причиняет пациенту неудобства, поскольку тепло не передается окружающим тканям или области вокруг имплантата.

Пассивная посадка каркаса была подтверждена с помощью винтового теста Шеффилда 1. Мягкие ткани вокруг абатментов были возвращены на место и ушиты. Ортопедический каркас был перебазирован при помощи акрила и закреплен в тот же день с усилием фиксации 20 Нсм.

Пациенты получили указания по гигиене полости рта, а также рекомендации не употреблять твердую пищу в течение 4 недель после операции.

Регистрировались такие клинические параметры, как успех протезирования, выживаемость имплантатов, изменения уровня кости вокруг имплантата, а также биологические и технические осложнения.

## Результаты

Всего 60 пациентам было установлено 324 имплантата Xive plus для поддержки титанового каркаса, сваренного в полости рта и облегчающего немедленную нагрузку.

Совокупный показатель выживаемости имплантатов составил более 99,1 % через 6 месяцев. Среднее изменение уровня кости в области шейки имплантата от момента установки имплантата до визита через 3 года составило 0,97 мм в нижней челюсти и 1,02 мм в верхней челюсти. В течение 8 недель после операции у трех пациентов были отмечены отек, дискомфорт и боль по причине подвижности имплантатов. У этих пациентов было удалено по одному имплантату. Реставрации были перебазированы в тот же день.

Наблюдались лишь незначительные ортопедические осложнения у двух пациентов — небольшие сколы акрила, которые можно было без труда устранить, — что дает показатель успеха протезирования 96,7 % через 3 года.

## Обсуждение и вывод

Это перспективное исследование продолжительностью 3 года позволяет сделать вывод о возможности успешной реабилитации пациентов с адентией с немедленной нагрузкой имплантатов Xive plus при использовании сваренного в полости рта каркаса протеза без нарушения остеоинтеграции.

# Overdentures in the edentulous mandible supported by implants and retained by a Dolder bar: a 5-year prospective study (Съемные протезы с опорой на имплантаты и креплением на балку Дольдера при полной адентии нижней челюсти: перспективное исследование продолжительностью 5 лет)

Авторы: Heschl A, Payer M, Clar V, et al.

Опубликовано в: Clin Implant Dent Relat Res 2013;15(4):589-99.

## Цель

Целью данного исследования была оценка клинических характеристик имплантатов Xive S plus при установке в нижнюю челюсть с адентией с последующей реставрацией балочными конструкциями и перекрывающими протезами.

## Материалы и методы

Тридцати девяти пациентам было установлено в общей сложности 156 имплантатов Xive S plus (Dentsply Sirona Implants) в интрафораминальной области нижней челюсти.

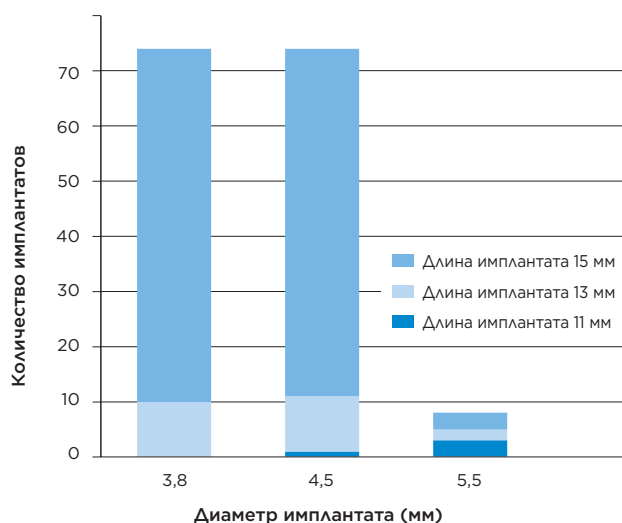


Рис. 1. Распределение длин и диаметров имплантатов, использовавшихся в исследовании

После 3 месяцев закрытого заживления выполнялось раскрытие и объединение 4 интрафораминальных имплантатов при помощи балки Дольдера, соединенной с абатментами MP (Dentsply Sirona Implants). Полные перекрывающие протезы фиксировались при помощи 3 ретенционных зажимов, закрепленных в протезе.

Рентгенограммы ротовой полости делались при установке имплантатов (исходное состояние) и затем ежегодно в течение максимум 5 лет для отслеживания изменения уровня кости вокруг имплантатов. Клинические параметры, такие как образование зубного налета, зубной камень, кровоточивость при зондировании, значение индекса слизистой оболочки и глубина карманов при зон-

дировании, регистрировались во время ежегодных контрольных визитов. Кроме того, фиксировались первичная стабильность имплантатов, измеренные на приборе Periotest значения, показатели выживаемости и ортопедические осложнения.

## Результаты

33 пациента нанесли контрольный визит через 5 лет. Общая средняя утрата костной ткани за 5 лет исследования составила 1,1 мм. Статистически значимых различий изменения уровня кости между имплантатами, установленными в переднем и боковом отделе, не наблюдалось.

Средние значения образования зубного налета, зубного камня, кровоточивости при зондировании и индекса слизистой оболочки оставались низкими в течение всего периода исследования, как показано в табл. 1. Корреляции между состоянием мягких тканей вокруг имплантата и изменением уровня костного гребня выявлено не было. Медианные значения, измеренные на приборе Periotest, составляли  $-5$  на всех контрольных визитах в течение исследования. Первичная стабильность составляла  $> 30$  Нсм для 139 имплантатов. Показатель выживаемости имплантатов в конце периода наблюдения составлял 98,6 %, выживаемость протезов — 100 %.

Время	Индекс зубного налета	Индекс зубного камня	Десневой индекс	Индекс кровоточивости
1 год	0,4	0,4	0,5	0,9
2 года	0,4	0,5	0,5	1,1
3 года	0,5	0,5	0,5	0,3
4 года	0,5	0,5	0,6	1,3
5 лет	0,5	0,5	0,7	1,3

Табл. 1. Средние изменения индекса зубного налета, индекса зубного камня, десневого индекса и индекса кровоточивости с течением времени

## Обсуждение и вывод

За 5 лет наблюдения имплантаты Xive S plus в сочетании с балками Дольдера и перекрывающими протезами продемонстрировали низкий уровень ортопедических осложнений, высокие показатели выживаемости и стабильный уровень тканей вокруг имплантата при установке в нижнюю челюсть с адентией.

# Immediate provisionalization of 3.0-mm-diameter implants replacing single missing maxillary and mandibular incisors: 1-year prospective study (Немедленная временная реставрация имплантатов диаметром 3,0 мм при замене одиночных отсутствующих верхних и нижних резцов: перспективное исследование продолжительностью 1 год)

**Авторы:** Oyama K, Kan JY, Rungcharassaeng K, et al.

**Опубликовано в:** Int J Oral Maxillofac Implants 2012;27(1):173-180.

## Цель

Целью данного перспективного исследования была оценка клинических результатов через 1 год после установки узких имплантатов Xive S plus (Ø 3,0 мм) с немедленной реставрацией одиночными коронками.

## Материалы и методы

В исследовании приняло участие тринадцать пациентов, нуждающихся в реставрации одиночного верхнего или нижнего резца. Семнадцать узких имплантатов Xive S plus (Dentsply Sirona Implants) было установлено в зажившие альвеолярные гребни с реставрацией в день операции при помощи абатментов EstheticBase (Dentsply Sirona Implants) и временных коронок с устранением всех центрических и эксцентрических контактных пунктов. Имплантаты устанавливались с минимальным усилием фиксации 25 Нсм. Постоянные индивидуализированные абатменты и коронки устанавливались через 3 месяца после установки имплантатов.

Клинические и рентгенологические оценки проводились при установке имплантатов и через 3, 6 и 12 месяцев. Стабильность имплантатов измерялась при помощи прибора Periotest. Индекс десневых сосочков оценивался по Джемту<sup>1</sup>.

Индекс десневых сосочков по Джемту<sup>1</sup>:

0 = сосочек отсутствует

1 = присутствует меньше половины сосочка

2 = присутствует не меньше половины высоты сосочка

3 = сосочек заполняет все проксимальное пространство и хорошо гармонирует с соседними сосочками

4 = гиперплазия, сосочек закрывает слишком большую часть реставрации на имплантатах и (или) прилежащего зуба

Время	Среднее значение	Диапазон
Установка имплантата	-1,59 ± 1,70	От -4 до 2
Окончательный оттиск (3 месяца)	-2,65 ± 1,77	От -7 до 0

Табл. 1. Результаты диагностики на приборе Periotest с течением времени

## Результаты

Девять имплантатов было установлено в верхнюю челюсть, 8 имплантатов — в нижнюю челюсть. Имплантаты были установлены в кость 2-го типа (n=11), кость 3-го типа (n=5) и кость 4-го типа (n=1)<sup>2</sup>. Через 1 год функционирования для всех 17 имплантатов наблюдалась успешная остеоинтеграция. Совокупный показатель успеха имплантологического лече-

ния по Смиуту и Зарбу<sup>3</sup> составлял 100 %. Среднее изменение уровня кости в области шейки имплантата от установки имплантата до контрольного визита через 1 год составляло  $-0,35 \pm 0,35$  мм.

Клинические переменные, такие как модифицированные индексы кровоточивости и зубного налета, оставались одинаково низкими в течение всего исследования.

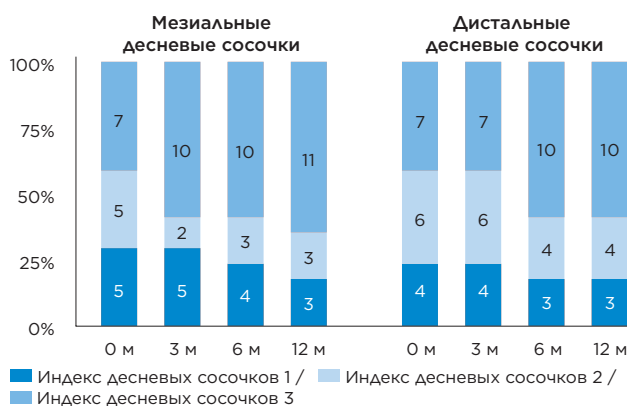


Рис. 1. Индекс десневых сосочков за 12 месяцев после установки имплантатов и временных реставраций. Индекс десневых сосочков оценивался по Джемту<sup>1</sup>. Индексов 0 и 4 отмечено не было. М. = месяца.

Результаты диагностики на приборе Periotest значительно улучшались с течением времени, как показано в табл. 1.

На всех участках индекс десневых сосочков по Джемту<sup>1</sup> составлял от 1 до 3, с течением времени высота сосочков статистически значимо выросла (рис. 1).

## Обсуждение и вывод

Немедленная временная реставрация с использованием узких имплантатов Xive S plus в указанных областях давала хорошие клинические результаты с сохранением уровня кости в области шейки имплантата и высоты сосочков после 1 года функционирования.

## Источники

- Jemt T. Regeneration of gingival papillae after single-implant treatment. Int J Periodontics Restorative Dent 1997;17:327-333.
- Lekholm U, Zarb GA. Patient selection and preparation. In: Branemark PI, Zarb GA, Albrektsson T (eds). Tissue-Integrated Prostheses: Osseointegration in Clinical Dentistry. Chicago: Quintessence, 1985:199-210.
- Smith DE, Zarb GA. Criteria for success of osseointegrated endosseous implants. J Prosthet Dent 1989;62:567-572.



# Soft tissue stability with immediate implants and concave abutments (Стабильность мягких тканей при использовании имплантатов с немедленной нагрузкой и вогнутых абатментов)

**Авторы:** Redemagni M, Cremonesi S, Garlini G. et al.

**Опубликовано в:** Eur J Esthet Dent 2009;4(4):328-37.

## Цель

Целью данного исследования было наблюдение за изменениями тканей вокруг имплантата после установки одиночных имплантатов сразу после удаления зубов с реставрацией с использованием абатментов с вогнутым профилем.

## Материалы и методы

В данное ретроспективное исследование были включены пациенты с установкой одиночного имплантата между двумя здоровыми соседними зубами в эстетически значимой зоне. Для включения требовалась полная медицинская карта пациента, включая рентгенограммы и фотографии хорошего качества.

После аккуратного удаления зубов немедленно устанавливались имплантаты Xive (Dentsply Sirona Implants). Имплантаты устанавливались вровень с краем буккальной кости и на 2–3 мм апикальнее свободного десневого края. Временная коронка конструировалась на абатменте TempBase (Dentsply Sirona Implants). Прикладывались все усилия для получения вогнутой трансдесневой конструкции и коронки без контактов в окклюзии. В конце изготовления временной коронки из неба брался трансплантат соединительной ткани, который помещался в щечный карман (созданный при помощи инструмента Prichard). Трансплантат ушивался, и временная коронка завинчивалась на место. Через 6–12 месяцев устанавливался индивидуально изготовленный абатмент для поддержки постоянной коронки с цементной фиксацией.



Выполнялась рентгенографическая оценка контакта имплантата с костью (т. е. уровня кости относительно плеча имплантата). На фотографиях проводилась контрольная линия между соседними резцовыми краями (или премолярными бугорками), перпендикулярно которой измерялись зенит десны и высота сосочков на исходном уровне (при установке имплантата) и во время последнего контрольного визита.

## Результаты

В исследование было включено 28 пациентов. Срок последующего наблюдения составил от 6 до 50 месяцев, в среднем 20 месяцев. Клинических или технических осложнений не наблюдалось, и все имплантаты и коронки функционировали на момент последнего контрольного визита. Наблюдалось незначительное физиологическое ремоделирование кости со средним изменением уровня кости  $-0,28$  мм и  $-0,24$  мм мезиальнее и дистальнее имплантата соответственно. Изменения мезиальных и дистальных сосочков составили  $-0,21$  мм и  $-0,02$  мм соответственно. Зенит десны оставался на прежнем уровне.

## Обсуждение и вывод

В данном краткосрочном исследовании у 28 пациентов отмечались стабильные уровни кости в области шейки имплантата и сохранялись буккальные и межпроксимальные мягкие ткани. Использование вогнутых абатментов позволяло добиться более широкого контура мягких тканей, чему также способствовала трансплантация мягких тканей.



# Долгосрочные клинические результаты

Система имплантатов Xive используется в клинической практике более десяти лет. Долгосрочные клинические документальные данные (т. е.  $\geq 5$  лет) являются одним из наиболее важных инструментов, указывающих на то, что система имплантатов Xive эффективна, надежна и безопасна. В этом разделе представлены долгосрочные результаты клинического последующего наблюдения сроком до 10 лет.

Включенные в обзор статьи:

A six-year follow-up of full-arch immediate restorations fabricated with an intraoral welding technique (Последующее наблюдение за немедленными реставрациями полной дуги, изготовленными методом сварки в полости рта, на протяжении шести лет) .....	24
Immediate rehabilitation of the edentulous mandible with screw type implants: results after up to 10 years of clinical function (Немедленная реабилитация при адентии нижней челюсти с использованием имплантатов винтового типа: результаты после максимум 10 лет клинического функционирования) .....	25
Bone level variation after vertical ridge augmentation: Resorbable barriers versus titanium-reinforced barriers. A 6-year double-blind randomized clinical trial (Изменения уровня кости после восстановления высоты альвеолярного гребня: сравнение резорбируемых барьеров и барьеров, укрепленных титаном. Двойное слепое рандомизированное клиническое исследование продолжительностью 6 лет) .....	26
Immediate provisional restoration of screw-type implants in the posterior mandible: results after 5 years of clinical function (Немедленная временная реставрация с использованием имплантатов винтового типа в боковом отделе нижней челюсти: результаты после 5 лет клинического функционирования) .....	27

# A six-year follow-up of full-arch immediate restorations fabricated with an intraoral welding technique (Последующее наблюдение за немедленными реставрациями полной дуги, изготовленными методом сварки в полости рта, на протяжении шести лет)

**Авторы:** Degidi M, Nardi D, Piattelli A.

**Опубликовано в:** Implant Dent 2013;22(3):224-31.

## Цель

Целью данного перспективного исследования была оценка клинических результатов через 6 лет после установки имплантатов Xive plus с немедленной нагрузкой и реставрацией протезом полной зубной дуги, сконструированным методом сварки в полости рта.

## Материалы и методы

В исследовании могли принять участие пациенты с полной адентией любой из челюстей. Всем пациентам были установлены имплантаты Xive plus (Dentsply Sirona Implants). Во время установки имплантатов велось наблюдение за усилием фиксации и коэффициентом стабильности имплантата (КСИ). Если значение усилия фиксации или КСИ не достигало 25 Нсм или 60 соответственно, пациенты исключались из исследования.

Для установки имплантатов (исключительно в зажившие лунки) откидывался толстый лоскут кожи, после чего имплантаты устанавливались таким образом, чтобы полированная шейка находилась на 0,4 мм выше альвеолярного гребня. Для обеспечения параллельности всех имплантатов абатменты с внешним круговым и коническим соединением фиксировались на имплантатах винтами. После этого сварочный абатмент крепился к уже присоединенным абатментам, чтобы каркас можно было снять после сварки. Титановая балка приваривалась к этим 2-компонентным абатментам с использованием технологии сварки в полости рта. Структура снималась и укреплялась титановыми балками, приваренными вне полости рта, после чего подвергалась пескоструйной обработке и покрывалась непрозрачным материалом. Мягкие ткани возвращались на место, протез заполнялся акрилом и крепился винтами в тот же день с применением полной окклюзионной нагрузки.

Выживаемость имплантатов, ремоделирование кости вокруг имплантата и любые биологические или технические осложнения фиксировались в течение 6 лет исследования. Пациенты должны были наносить контрольные визиты через 6 месяцев после оперативного вмешательства и в дальнейшем раз в год.

## Результаты

Всего 52 пациентам было установлено 256 имплантатов. Через 6 лет три имплантата были утрачены по причине отсутствия остеоинтеграции и 42 имплантата были недоступны для последующего наблюдения. Среднее ремоделирование кости для имплантатов, установленных в нижнюю и верхнюю челюсть, составило  $-1,29$  мм и  $-1,39$  мм соответственно.

Отмеченные биологические и технические осложнения приведены в табл. 1. Для семи имплантатов был диагностирован периимплантит. Этим пациентам снимали протез и откидывали толстый лоскут кожи для очистки поверхности имплантата и костного дефекта. Проблемы были устранены.

Тип осложнения	Количество отмеченных осложнений
Периимплантит	7
Мукозит	25
Сенсорные нарушения	1
Умеренные затруднения при жевании	2
Поломка супраструктуры из акриловой смолы	5
Полностью отломанная акриловая часть	1
Поломка фиксирующих винтов	1
Необходимость перебазирования	9

Табл. 1. Биологические и технические осложнения

## Обсуждение и вывод

Данное исследование смогло продемонстрировать, что технология сварки в полости рта в сочетании с немедленной нагрузкой имплантатов Xive plus является жизнеспособной концепцией лечения нижней и верхней челюсти после 6 лет функционирования.



# Immediate rehabilitation of the edentulous mandible with screw type implants: results after up to 10 years of clinical function (Немедленная реабилитация при адентии нижней челюсти с использованием имплантатов винтового типа: результаты после максимум 10 лет клинического функционирования)

**Авторы:** Heschl A, Payer M, Platzer S, et al.

**Опубликовано в:** Clin Oral Implants Res 2012;23(10):1217-23.

## Цель

Целью данного перспективного исследования была оценка показателей выживаемости и успеха имплантологического лечения за 10 лет при немедленной нагрузке имплантатов Xive в случае адентии нижней челюсти.

## Материалы и методы

Между 2000 и 2004 годами 30 пациентам было установлено в общей сложности 120 имплантатов Xive (Dentsply Sirona Implants) в зажившие гребни в интрафораминальной области.

4 имплантата Xive S plus или Xive TG устанавливались над костным гребнем всем пациентам. Формирователи десны (Dentsply Sirona Implants) устанавливались во время операции. В течение недели все имплантаты нагружались с использованием золотой балки Дольдера и одного ретенционного зажима, закрепленного в гибридном протезе.

Через три месяца к балкам приваривались дистальные расширения. В имеющихся перекрывающих протезах крепились 3 ретенционных зажима. Пять пациентов попросили установить несъемные протезы с винтовой фиксацией вместо перекрывающих.

Для оценки утраты костного гребня использовались цифровые рентгенограммы ротовой полости. Во время ежегодных контрольных визитов выполнялось сравнение с рентгенограммами, сделанными сразу после присоединения постоянной супраструктуры. Уровень кости оценивался путем измерения расстояния между плечом имплантата и краем костного гребня.

Также во время контрольных визитов регистрировались такие клинические параметры, как образование зубного налета и зубного камня, кровоточивость при зондировании, глубина карманов при зондировании и результаты диагностики на приборе Periotest. Мягкие ткани вокруг имплантата оценивались после извлечения балок для тщательной очистки.

## Результаты

Через 10 лет функционирования общий показатель выживаемости имплантатов составил 98,3%. Для 4 имплантатов была отмечена обширная утрата костной ткани после 2 лет функционирования, таким образом, показатель успеха имплантации составил 95%.

От времени установки постоянной супраструктуры до контрольного визита через 8 лет среднее изменение уровня кости составило 1,80 мм (SD ± 0,65). Начиная с 8 лет и далее уровни кости были стабильными (табл. 1).

Время (лет)	Уровень кости (мм)	
	Среднее значение	SD
Исходное состояние	0,51	0,29
1	1,26	0,51
3	1,53	0,63
5	1,73	0,74
10	1,78	0,38

Табл. 1. Средний уровень кости в области шейки имплантата, измеренный от плеча имплантата до границы костного гребня

В промежутке между контрольными визитами через 1 год и 8 лет медианные значения, измеренные на приборе Periotest, составляли от -4 до -4,5, а в последние 2 года — вплоть до -6.

У подавляющего большинства пациентов наблюдалось хорошее состояние мягких тканей, о чем свидетельствуют низкие значения индексов зубного налета, зубного камня, кровоточивости при зондировании и индекса слизистой оболочки на протяжении всего последующего наблюдения. Средняя глубина карманов при зондировании увеличилась на 1,39 мм в течение 10 лет наблюдения.

## Обсуждение и вывод

По результатам этого 10-летнего исследования был сделан вывод, что установка имплантатов Xive в интрафораминальной области с шинированием балки Дольдера и немедленной нагрузкой — предсказуемый вариант лечения для некоторых пациентов.

# Bone level variation after vertical ridge augmentation: Resorbable barriers versus titanium-reinforced barriers. A 6-year double-blind randomized clinical trial (Изменения уровня кости после восстановления высоты альвеолярного гребня: сравнение резорбируемых барьеров и барьеров, укрепленных титаном. Двойное слепое рандомизированное клиническое исследование продолжительностью 6 лет)

**Авторы:** Merli M, Moscatelli M, Mariotti G, et al.

**Опубликовано в:** Int J Oral Maxillofac Implants 2014;29(4):905-13.

## Цель

Целью этого двойного слепого рандомизированного контролируемого исследования было сравнение изменений уровня кости вокруг имплантатов Xive S plus, установленных пациентам с частичной адентией после восстановления высоты альвеолярного гребня в сочетании с резорбируемыми и нерезорбируемыми мембранами.

## Материалы и методы

Всего критериям включения в исследование соответствовали 22 пациента с частичной адентией, нуждающихся в восстановлении высоты альвеолярного гребня в планируемых областях установки имплантатов. Забор аутотрансплантата для костной пластики в основном осуществлялся рядом с местом имплантации при помощи костной ловушки.

Пациенты были рандомизированы в группы лечения с использованием нерезорбируемого укрепленного титаном барьера из вспененного политетрафторэтилена, Gore Regenerative Membrane (контрольная группа), или резорбируемого коллагенового барьера с опорой на пластину для остеосинтеза, Bio-Gide (экспериментальная группа). Имплантаты Xive S plus (Dentsply Sirona Implants) устанавливались после костной пластики всем пациентам с использованием 2-этапной хирургической методики, по которой абатменты фиксировались через 5 месяцев после установки имплантатов. Нерезорбируемые пластины и пластины для остеосинтеза извлекались, и через 2 недели устанавливались временные одиночные или частичные протезы с винтовой фиксацией. Постоянные протезы из металлокерамики устанавливались через 2–3 месяца.

Рентгенограммы полости рта делались при установке абатментов, нагрузке и затем через 1, 3 и 6 лет после нагрузки. Кроме того, пародонтальное и перимплантное поддерживающее лечение проводилось каждые 3 месяца в течение первого года и затем каждые 6 месяцев в течение последующих лет.

## Результаты

Всего было установлено 97 имплантатов Xive S plus: 42 в экспериментальной группе и 55 в контрольной группе. При этом при установке нескольких имплантатов выбирался имплантат с наиболее заметным дефектом, таким образом, в исследование было включено 10 контрольных имплантатов и 11 экспериментальных имплантатов. Один пациент пропал из поля зрения врачей. Все имплантаты продолжали функционировать в течение 6 лет исследования, что дает показатель выживаемости 100 % для обеих групп. Уровни костной ткани приведены в табл. 1. Общая утрата костной ткани от нагрузки до контрольного визита через 6 лет составила 0,58 мм в экспериментальной группе и 0,49 мм в контрольной группе без статистически значимых различий между группами.

Биологических или ортопедических осложнений после нагрузки не отмечалось.

Время с момента нагрузки (лет)	Уровень кости в области шейки имплантата (мм)	
	Резорбируемая мембрана (экспериментальная группа)	Нерезорбируемая мембрана (контрольная группа)
0	0,75	0,54
3	1,30	1,07
6	1,33	1,00

Рис. 1. Уровень кости с течением времени при использовании резорбируемой (экспериментальная группа) и нерезорбируемой (контрольная группа) мембран

## Обсуждение и вывод

Различий между резорбируемыми и нерезорбируемыми барьерами при установке имплантатов после восстановления высоты альвеолярного гребня в данном долгосрочном рандомизированном клиническом исследовании не наблюдалось. Межпроксимальная вертикально регенерированная кость хорошо сохранялась вокруг имплантатов Xive S plus после 6 лет функциональной нагрузки.

# Immediate provisional restoration of screw-type implants in the posterior mandible: results after 5 years of clinical function (Немедленная временная реставрация с использованием имплантатов винтового типа в боковом отделе нижней челюсти: результаты после 5 лет клинического функционирования)

**Авторы:** Payer M, Heschl A, Wimmer G. et al.

**Опубликовано в:** Clin Oral Implants Res 2010;21(8):815-21.

## Цель

Целью данного перспективного исследования была оценка долгосрочных клинических результатов установки имплантатов Xive в боковой отдел нижней челюсти с немедленной временной реставрацией.

## Материалы и методы

В качестве критериев участия в исследовании использовались наличие достаточного количества горизонтальной и вертикальной кости для установки имплантата Xive 11 × 3,8 мм (Dentsply Sirona Implants), усилие фиксации > 32 Нсм и письменное согласие на клинический и рентгенологический анализ и визиты по уходу за зубами. Пациенты с парафункциональными привычками, пародонтозом, а также курильщики в исследование не включались.

Имплантаты устанавливались в зажившие лунки (через 6 месяцев после удаления зубов) таким образом, чтобы платформа находилась над костным гребнем. Немедленные временные реставрации опирались на абатменты TempBase. Через 6 месяцев выполнялась цементная фиксация постоянной коронки или мостовидного протеза из металлокерамики на абатментах EstheticBase (Dentsply Sirona Implants).

Обследование пациентов проводилось на исходном уровне (т. е. после цементной фиксации постоянной реставрации). В дальнейшем пациенты должны были ежегодно являться на контрольные визиты.

## Результаты

Двадцати четырем пациентам было установлено 19 одиночных молярных коронок и 21 имплантат, поддерживающий несъемные частичные протезы на 2 или 3 единицы. Тридцать восемь имплантатов было установлено в области моляров нижней челюсти, 2 имплантата — в положении второго премоляра. Два имплантата были утрачены в течение первого года, что дает совокупный показатель выживаемости имплантатов 95 % за 5 лет, см. табл. 1.

При послеоперационном рентгенологическом обследовании средний уровень кости был на 0,33 мм ниже плеча имплантата при установке имплантата (все имплантаты устанавливались над гребнем). Через 1 год наблюдалось значительное сокращение уровня кости со средним уровнем кости 1,06 мм.

Дальнейшего сокращения уровня кости в мезиальных и дистальных участках не наблюдалось, таким образом, средний уровень кости через 5 лет составлял 1,21 мм. Субанализ за первый год показал, что для одиночных имплантатов наблюдалось значительно меньшее сокращение уровня кости по сравнению с имплантатами, поддерживающими частичные мостовидные протезы. Клиническое обследование в фазе заживления выявило несколько случаев незначительной отечности. Из осложнений наблюдались только мукозит и ослабление временных конструкций. Через 8 недель у одного пациента наблюдалась потеря пародонтального прикрепления на соседнем зубе и воспаление тканей вокруг имплантата. Эти проблемы были успешно вылечены. После этого гигиена полости рта и состояние мягких тканей были отличными в течение всего периода исследования.

Время (лет)	Имплантаты (подверженные риску)	Утрата	Совокупный показатель выживаемости (%)
0-1	40	2	95
1-2	38	0	95
2-3	38	0	95
3-4	38	0	95
4-5	36	0	95

Табл. 1. Анализ таблиц выживаемости

## Обсуждение и вывод

Пациенты были тщательно отобраны для немедленной временной реставрации имплантатов, установленных в боковом отделе нижней челюсти для поддержки одиночных коронок или небольших частичных мостовидных протезов. Показатель долгосрочной выживаемости имплантатов в этом исследовании сравним с показателями выживаемости при закрытом заживлении и традиционном протоколе нагрузки.

# ИСТОЧНИКИ

Degidi M, Daprile G, Piattelli A. Primary stability determination by means of insertion torque and RFA in a sample of 4,135 implants. Clin Implant Dent Relat Res 2012;14(4):501-07 .....	11
Degidi M, Daprile G, Piattelli A. Primary stability determination of implants inserted in sinus augmented sites: 1-step versus 2-step procedure. Implant Dent 2013;22(5):530-3 .....	12
Degidi M, Nardi D, Piattelli A. A comparison between immediate loading and immediate restoration in cases of partial posterior mandibular edentulism: a 3-year randomized clinical trial. Clin Oral Implants Res 2010;21(7):682-87 .....	17
Degidi M, Nardi D, Piattelli A. A six-year follow-up of full-arch immediate restorations fabricated with an intraoral welding technique. Implant Dent 2013;22(3):224-31 .....	24
Degidi M, Nardi D, Piattelli A. Immediate definitive rehabilitation of the edentulous patient using an intraorally welded titanium framework: a 3-year prospective study. Quintessence Int 2010;41(8):651-9 .....	18
Degidi M, Nardi D, Piattelli A. Immediate versus one-stage restoration of small-diameter implants for a single missing maxillary lateral incisor: a 3-year randomized clinical trial. J Periodontol 2009;80(9):1393-8 .....	16
Degidi M, Piattelli A. Comparative analysis study of 702 dental implants subjected to immediate functional loading and immediate nonfunctional loading to traditional healing periods with a follow-up of up to 24 months. Int J Oral Maxillofac Implants 2005;20(1):99-107 .....	10
Heschl A, Payer M, Clar V, Stopper M, Wegscheider W, Lorenzoni M. Overdentures in the edentulous mandible supported by implants and retained by a dolder bar: a 5-year prospective study. Clin Implant Dent Relat Res 2013;15(4):589-99 .....	19
Heschl A, Payer M, Platzer S, Wegscheider W, Pertl C, Lorenzoni M. Immediate rehabilitation of the edentulous mandible with screw type implants: results after up to 10 years of clinical function. Clin Oral Implants Res 2012;23(10):1217-23 .....	25



Merli M, Moscatelli M, Mariotti G, Rotundo R, Bernardelli F, Nieri M. Bone level variation after vertical ridge augmentation: resorbable barriers versus titanium-reinforced barriers. A 6-year double-blind randomized clinical trial. Int J Oral Maxillofac Implants 2014;29(4):905-13 .....	26
Oyama K, Kan JY, Rungcharassaeng K, Lozada J. Immediate provisionalization of 3.0-mm-diameter implants replacing single missing maxillary and mandibular incisors: 1-year prospective study. Int J Oral Maxillofac Implants 2012;27(1):173-80 .....	20
Payer M, Heschl A, Wimmer G, Wegscheider W, Kirmeier R, Lorenzoni M. Immediate provisional restoration of screw-type implants in the posterior mandible: results after 5 years of clinical function. Clin Oral Implants Res 2010;21(8):815-21 .....	27
Redemagni M, Cremonesi S, Garlini G, Maiorana C. Soft tissue stability with immediate implants and concave abutments. Eur J Esthet Dent 2009;4(4):328-37 .....	21
Viswambaran M, Arora V, Tripathi RC, Dhiman RK. Clinical evaluation of immediate implants using different types of bone augmentation materials. Med J Armed Forces India 2014;70(2):154-62 .....	13



# Контрольный список для критического чтения клинической документации и научных статей

Чтение научных статей и клинической документации во многом связано со способностью делать выводы о достоверности результатов и о том, что они могут означать для вас и вашей клинической практики. Для того чтобы научные статьи могли считаться достоверными, в них должны присутствовать определенные данные. В этом списке перечислена важная и необходимая информация:

## Цели исследования

Для чего проводилось исследование?  
Цель следует сравнить с заключением.

## Тип исследования

Это перспективное или ретроспективное исследование? Обычно перспективные исследования более показательны, поскольку критерии устанавливаются до лечения пациентов.

## Количество участвовавших клиник

Сколько клиник участвовало в исследовании? Чтобы можно было судить о воспроизводимости результатов, исследования должны проводиться более чем в одной клинике.

## Количество пациентов

Сколько пациентов приняло участие в исследовании?

## Критерии включения и исключения

Каковы критерии включения или исключения пациента в исследование?

## Количество имплантатов, установленных в верхние и нижние челюсти

Количество имплантатов должно быть указано отдельно для верхних и нижних челюстей — это касается и статистики неудачных результатов, поскольку для каждой из челюстей применяется свой прогноз лечения. Желательно также, чтобы результаты для переднего и бокового отдела приводились отдельно.

## Последующее наблюдение

Сколько имплантатов было установлено и как долго за ними наблюдали? Когда началось последующее наблюдение: с установки имплантата или с применения нагрузки?

## Показания

Какие показания рассматриваются в исследовании: одиночный зуб, частичный или полный мостовидный протез? Если это полный мостовидный протез, является он съемным или несъемным?

## Нагрузка

Когда была применена нагрузка на имплантаты (немедленно, на раннем этапе или в обычные сроки)?

## Утраченные имплантаты

В исследовании также должно быть указано количество установленных имплантатов и количество пациентов, исключенных из последующего наблюдения. В нем также должны объясняться причины выхода пациентов из исследования.

## Критерии успешности

В чем, по мнению авторов, заключается успешный результат? Важно, чтобы критерии успешности были четко прописаны.

## Другие важные параметры

Как были проверены результаты? Использовались ли для определения уровня кости рентгеновские снимки? Как измерялись уровни кости? Снимался ли мостовидный протез для проверки устойчивости имплантатов?

## Статистический анализ успешных и неудачных результатов

Исследование должно содержать статистические данные о том, сколько имплантатов на самом деле проверялось в ходе последующего наблюдения и как долго. В нем также должен быть проанализирован «наихудший сценарий», то есть рассчитана доля неудачных результатов при условии, что у пациентов, вышедших из исследования, утрачены все имплантаты.

## Осложнения

При наличии осложнений или при выходе из исследования такие случаи должны быть четко описаны.

## Заключение

Заключение следует сравнить с целью исследования. Была ли цель достигнута? Что показало исследование на самом деле? Как результат может повлиять на вашу клиническую практику?

## О компании Dentsply Sirona Implants

Компания Dentsply Sirona Implants предлагает широчайший ассортимент решений для всех этапов лечения с помощью имплантатов, в том числе системы имплантатов Ankylos®, Astra Tech Implant System® и Xive®, цифровые технологии, такие как Atlantis® — высокоиндивидуализированные CAD/CAM-решения — и навигационная хирургия Siplant®, решения по восстановительному лечению Symbios® и программы повышения квалификации и развития бизнеса, такие как STEPPS™. Dentsply Sirona Implants — надежный партнер специалистов в области стоматологии, дающий возможность добиваться предсказуемых и долговечных результатов дентальной имплантации и улучшать качество жизни пациентов.

## О компании Dentsply Sirona

Dentsply Sirona — крупнейший мировой производитель профессиональных стоматологических материалов и технологий, который уже более 130 лет внедряет инновации и оказывает услуги стоматологам и пациентам по всему миру. Dentsply Sirona разрабатывает, производит и продает полную линейку решений, включая стоматологическую продукцию и продукцию для гигиены полости рта, а также другие расходные медицинские устройства из обширного ассортимента брендов мирового уровня. Изделия Dentsply Sirona под маркой The Dental Solutions Company™ — это инновационные эффективные решения для более качественного, безопасного и быстрого лечения зубов. Общемировая штаб-квартира Dentsply Sirona находится в Йорке (Пенсильвания, США), а международная штаб-квартира — в Зальцбурге (Австрия). Акции компании представлены на американской бирже NASDAQ под кодом XRAY.

Дополнительную информацию о компании Dentsply Sirona и ее продукции см. на сайте [www.dentsplysirona.com](http://www.dentsplysirona.com).