


Astra Tech Implant System®

Сборник научной документации



Почему мы это делаем?

Все, что мы делаем, вдохновляется мечтой о мире, где люди едят, разговаривают и улыбаются с уверенностью. Мы верим, что мечта станет явью, если мы будем подходить к своей продукции, услугам и бизнесу непредвзято, страстно и искренне.

— Потому что это важно.

Всесторонние решения для всех этапов дентальной имплантологии




Повышение квалификации и расширение практики

STEPPS™



Планирование с применением цифровых методов

Simplant®



Решения по восстановительному лечению

Symbios®



Имплантаты

Ankylos®

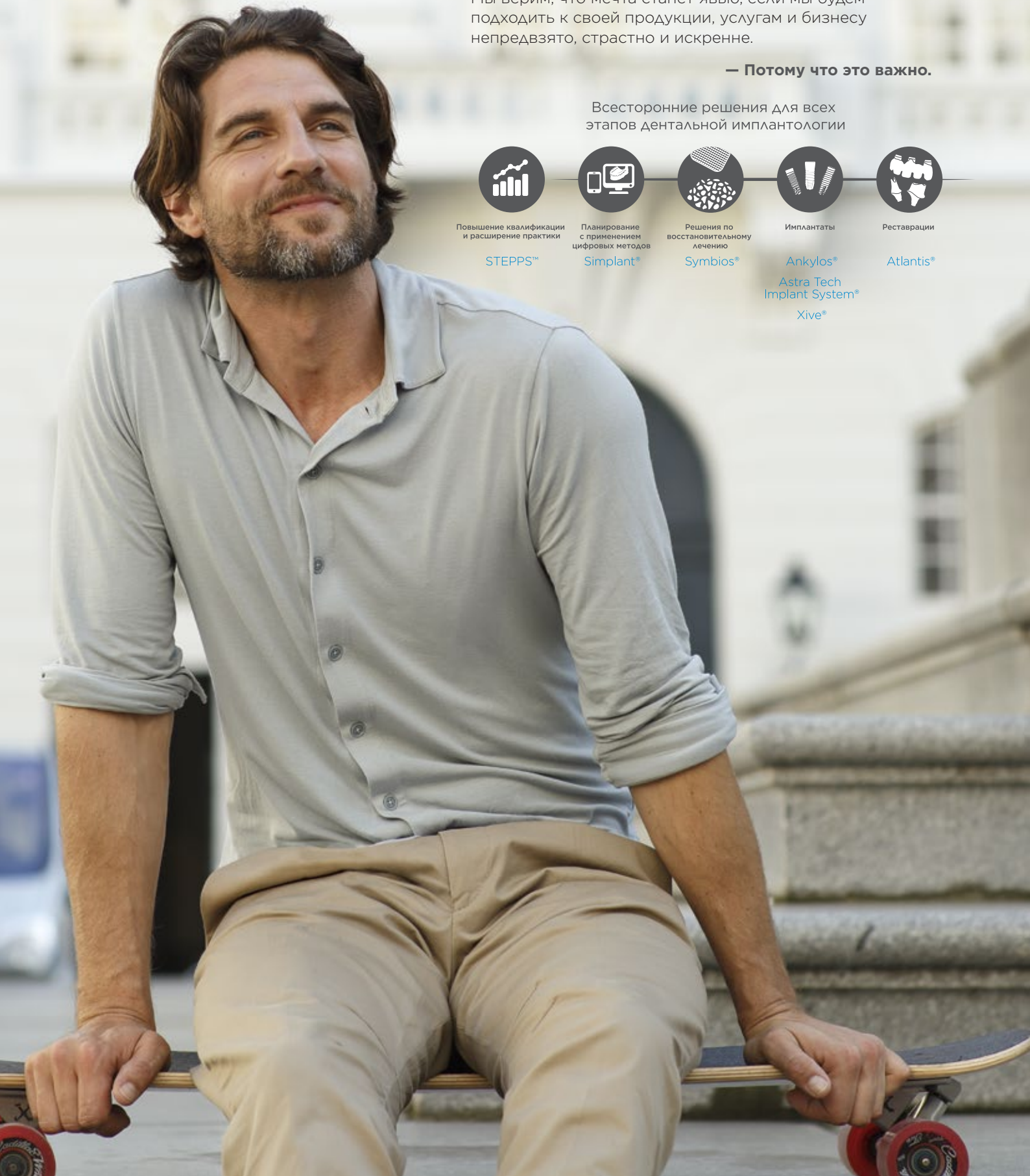Astra Tech Implant System®

Xive®



Реставрации

Atlantis®



Добро пожаловать!

Вас интересует информация о выдающихся результатах сохранения уровня маргинальной кости и долгосрочных клинических результатах при использовании системы имплантатов Astra Tech Implant System? Или вы хотите узнать о различных решениях для установки имплантатов при ограниченном пространстве и скошенных гребнях? Вы найдете здесь все это и многое другое.

Из данного сборника научной документации вы узнаете краткое содержание опубликованных ключевых результатов исследований в поддержку системы имплантатов Astra Tech Implant System. Каждый обзор основан на фактах, приведенных в исходной научной статье.

Сборник научной документации посвящен следующим темам:

| | |
|---|----|
| Решения для ситуаций с ограниченным пространством и скошенным гребнем | 9 |
| Сохранение уровня кости в области шейки имплантата | 15 |
| Долгосрочные клинические результаты | 21 |
| Источники | 28 |

Сборник составлен компанией Dentsply Sirona Implants на основе фактов, приведенных в исходных статьях.

Для более глубокого знакомства с документацией и исследованиями наших изделий обратитесь к обзорам научных публикаций. Обзоры научных публикаций можно загрузить на сайте www.dentsplyimplants.com/science.

Непрерывная эволюция

Наши революционные разработки являются результатом применения глубоких знаний и понимания биологических и клинических процессов в области лечения с помощью дентальных имплантатов.

1985

Клиническое использование первого поколения имплантатов с конструкцией Conical Seal Design и Connective Contour в рамках исследования, проводимого в Больнице Каролинского университета Стокгольма в Швеции.

1989

Представлена идея пескоструйной обработки поверхности имплантата частицами диоксида титана для стимулирования роста костной ткани и остеоинтеграции, а также появилась технология обработки поверхности TiOblast.

2007

Представлены максимально индивидуальные абатменты по технологии CAD/CAM Atlantis для системы имплантатов Astra Tech Implant System.

1990


Группа исследователей из Университета Осло в Норвегии разрабатывает концепцию имплантатов с фторид-модифицированной поверхностью, помогающей ускорить процесс остеоинтеграции. Первые экспериментальные доклинические исследования поверхности OsseoSpeed начаты в 1993 году. В 2000 году первому пациенту установлен имплантат OsseoSpeed в Университете Осло. Первая и единственная химически модифицированная поверхность имплантата — OsseoSpeed — представлена в 2004 году на конгрессе ЕАО в Париже.

1991

Родилась идея нанесения микрорезьбы на шейку имплантата для положительного биомеханического стимулирования роста костной ткани и сохранения уровня маргинальной кости — MicroThread. Сравнив 840 видов резьбы различной формы и размера, мы нашли оптимальный профиль для наилучшего распределения нагрузки.

2010

Запуск в производство имплантатов OsseoSpeed TX. TX — обозначение конусовидной вершины, которая представлена во всем ассортименте имплантатов.



2011

Разработка OsseoSpeed TX Profile, уникальных запатентованных имплантатов анатомической формы для скошенных гребней.

2014

Представлена система имплантатов Astra Tech Implant System EV. В основе философии данной системы имплантатов лежит специфичный от области подход «crown-down» с учетом ряда естественных зубов.

Система обладает уникальным соединением*, которое гарантирует установку максимально индивидуальных абатментов по технологии CAD/CAM Atlantis только в одном положении.

* Подана заявка на патент.



Клиническая документация по системе имплантатов Astra Tech Implant System®

Система имплантатов Astra Tech Implant System обладает четырьмя ключевыми особенностями: дизайном соединения имплантата и абатмента Conical Seal Design, микрорезьбой на шейке имплантата MicroThread, уникальным контуром Connective Contour, который создается при соединении абатмента и имплантата, и поверхностью OsseoSpeed.

Поверхность OsseoSpeed была представлена в 2004 году. Это дальнейшее развитие умеренно шероховатой титановой поверхности TiOblast, период перспективного последующего наблюдения которой — один из самых длительных из описанных в литературе по дентальным имплантатам.

Имплантаты OsseoSpeed документированы в нескольких перспективных клинических исследованиях с минимальным сроком последующего наблюдения 1 год. Результаты демонстрируют, что данные имплантаты можно безопасно использовать при ряде показаний в верхней и нижней челюсти с показателем выживаемости от 94,5 до 100 %. Такие же хорошие результаты получены для протоколов немедленной нагрузки при атрофии верхней челю-

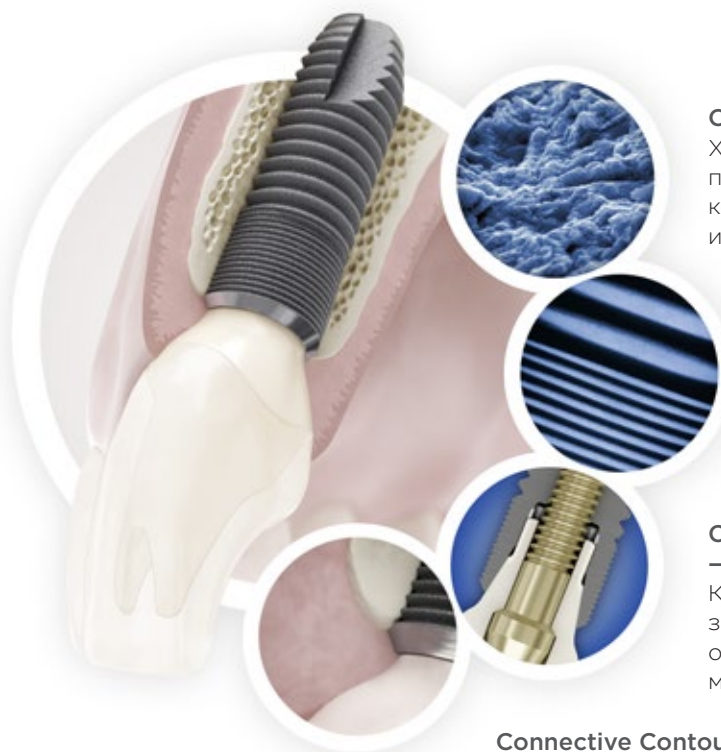сти, синус-лифтинге и трансплантации в боковых отделах и немедленной установке в лунки удаленных зубов. Более того, в ряде исследований отмечен хороший эстетический результат и высокая степень удовлетворенности пациентов.

Зарегистрировано чрезвычайно малое изменение коэффициента стабильности имплантатов OsseoSpeed в период раннего восстановления, что интерпретируется как непрерывное усиление остеоинтеграции и устойчивости. В перспективных клинических исследованиях отмечены весьма незначительные изменения уровня кости в области шейки имплантатов OsseoSpeed после одного года (диапазон +0,06–0,54 мм), двух лет (диапазон 0,11–0,6 мм), трех лет (диапазон +1,6–0,88 мм) и пяти лет функционирования (диапазон 0,1–0,3 мм). По существу, в большинстве исследований отмечена средняя атрофия кости в области шейки имплантата 0,3 мм или менее после одного, двух, трех и пяти лет функционирования.

Полный список литературы, лежащей в основе сборника научной документации «Клиническая документация по системе имплантатов Astra Tech Implant System», см. на странице www.dentsplyimplants.com/science.

Astra Tech Implant System BioManagement Complex®

Уникальное сочетание взаимосвязанных технологий комплекса биоуправления Astra Tech Implant System BioManagement Complex является залогом надежных, предсказуемых и эстетических результатов как в краткосрочной, так и в долгосрочной перспективе.



OsseoSpeed® — больше кости еще быстрее

Химически модифицированная титановая поверхность с уникальной нанотопографией, которая стимулирует раннее заживление кости и ускоряет процесс формирования кости.

MicroThread® — биомеханическая стимуляция кости

Микрорезьба на шейке имплантата, обеспечивающая оптимальное распределение нагрузки и более низкие ее значения.

Conical Seal Design™

— прочная и стабильная фиксация

Коническое соединение, которое защищает внутреннюю часть имплантата от окружающих тканей, минимизируя микроподвижность и микроподтекание.

Connective Contour™ — увеличение контактной зоны и объема мягких тканей

Уникальный контур, создаваемый при соединении абатмента и имплантата.



Решения для ситуаций с ограниченным пространством и скошенным гребнем

Возможность установки имплантатов иногда ограничивается анатомическими особенностями пациента, например недостаточной вертикальной высотой кости или узким горизонтальным пространством. При использовании коротких или узких имплантатов отпадает необходимость костной пластики и ортодонтического лечения. Более того, процесс ремоделирования кости после удаления зуба часто ведет к образованию скошенного костного гребня, и установка обычных имплантатов может быть нежелательной с точки зрения долгосрочных эстетических результатов. В этом разделе представлены клинические результаты использования системы имплантатов Astra Tech Implant System при ограниченном пространстве и скошенных гребнях.

Включенные в обзор статьи:

Implants of 6 mm vs. 11 mm lengths in the posterior maxilla and mandible: a 1-year multicenter randomized controlled trial (Сравнение применения имплантатов длиной 6 мм и 11 мм в боковом отделе верхней и нижней челюсти: рандомизированное контролируемое исследование в нескольких медицинских центрах продолжительностью один год) 10

Clinical and radiographic evaluation of early loaded narrow-diameter implants: 3 years follow-up (Клиническая и рентгенологическая оценка узких имплантатов с ранней нагрузкой: наблюдение в течение трех лет) 11

Soft and hard tissue alterations around implants placed in an alveolar ridge with a sloped configuration (Изменения мягких и твердых тканей вокруг имплантатов в скошенных альвеолярных гребнях) 12

Randomized controlled multicentre study comparing short dental implants (6 mm) versus longer dental implants (11-15 mm) in combination with sinus floor elevation procedures. Part 1: Demographics and patient-reported outcomes at 1 year of loading (Рандомизированное контролируемое исследование в нескольких медицинских центрах, посвященное сравнению коротких дентальных имплантатов (6 мм) и более длинных дентальных имплантатов (11-15 мм) в сочетании с процедурами синус-лифтинга. Часть 1. Демографические характеристики и результаты по сообщениям пациентов через один год после нагрузки) 13

Implants of 6 mm vs. 11 mm lengths in the posterior maxilla and mandible: a 1-year multicenter randomized controlled trial (Сравнение применения имплантатов длиной 6 мм и 11 мм в боковом отделе верхней и нижней челюсти: рандомизированное контролируемое исследование в нескольких медицинских центрах продолжительностью один год)

Авторы: Gulje F, Abrahamsson I, Chen S, et al.

Опубликовано в: Clin Oral Implants Res 2013;24(12):1325-31.

Цель

Была выдвинута гипотеза, что короткие имплантаты являются альтернативой использованию процедур костной пластики и более длинных имплантатов при ограниченной высоте кости. Целью данного рандомизированного контролируемого клинического исследования было изучить и сравнить клинические результаты установки имплантатов длиной 6 мм и 11 мм в боковом отделе.

Материалы и методы

Всего в этом исследовании приняли участие 95 пациентов. Для рандомизированного распределения имплантатов длиной 6 и 11 мм высота кости всех пациентов должна была быть достаточной для установки имплантата длиной 11 мм. Все имплантаты были имплантатами OsseoSpeed диаметром 4 мм (Astra Tech Implant System, Dentsply Sirona Implants) и устанавливались в соответствии с одноэтапной хирургической методикой. Нагрузка осуществлялась в течение 48 дней путем реставрации имплантатов абатментами 20° UniAbutments (Dentsply Sirona Implants) с винтовой фиксацией и объединяющим несъемным протезом. Последующее наблюдение проводилось в момент нагрузки, через один месяц, через шесть месяцев и через один год. Во время исследования регистрировались образование зубного налета, глубина при зондировании, кровоточивость при зондировании, изменения кости вокруг имплантата, высота коронки и любые нежелательные явления.

Результаты

Всего 49 пациентам было установлено 107 имплантатов длиной 6 мм и 46 пациентам — 101 имплантат длиной 11 мм. Показатели выживаемости в течение одного года для имплантатов длиной 6 мм и 11 мм составили 97 и 99 % соответственно. Средний уровень увеличения маргинальной кости между моментом нагрузки и визитом через один год был измерен для группы 6 мм и группы 11 мм и составил +0,06 мм и +0,02 мм соответственно, см. табл. 1.

Между двумя группами наблюдалось значимое различие по высоте коронки со средним значением 11,0 мм для имплантатов длиной 6 мм и 10,2 мм для имплантатов длиной 11 мм.

Различий по кровоточивости при зондировании, глубине зондирования или наличию зубного налета между группами не наблюдалось.

| | Контрольный визит (месяцев) | | |
|--|-----------------------------|------|------|
| | 0 (нагрузка) | 6 | 12 |
| Средний уровень маргинальной кости (мм) | | | |
| Имплантаты длиной 6 мм | 0,28 | 0,24 | 0,20 |
| Имплантаты длиной 11 мм | 0,46 | 0,45 | 0,41 |

Табл. 1. Изменения среднего уровня маргинальной кости (мм) с течением времени

Имевшие место нежелательные явления: шесть ослабленных винтов абатмента, четыре ослабленных формирователя десны, два треснувших временных протеза и три ослабленных постоянных несъемных частичных протеза.

Обсуждение и вывод

Данное перспективное рандомизированное клиническое исследование продолжительностью один год показало, что использование имплантатов длиной 6 мм в боковом отделе при достаточной высоте кости не менее эффективно, чем использование имплантатов длиной 11 мм. Являются ли короткие имплантаты предсказуемым вариантом лечения по сравнению с костной пластикой и более длинными имплантатами в областях с ограниченной высотой кости, еще только предстоит исследовать.

Clinical and radiographic evaluation of early loaded narrow-diameter implants: 3 years follow-up (Клиническая и рентгенологическая оценка узких имплантатов с ранней нагрузкой: наблюдение в течение трех лет)

Авторы: Maiorana C, King P, Quaas S, et al.

Опубликовано в: Clin Oral Implants Res 2015;26(1):77-82.

Цель

Целью данного перспективного клинического исследования было оценить клинические результаты установки узких (диаметр 3 мм) имплантатов OsseoSpeed на место верхних боковых резцов и нижних центральных резцов при помощи одноэтапной хирургической процедуры с ранней нагрузкой.

Материалы и методы

В этом перспективном исследовании в нескольких медицинских центрах принимали участие пациенты с недостающим верхним боковым или нижним центральным резцом при условии, что соседние зубы были здоровыми и находились в окклюзии.

Им были установлены имплантаты OsseoSpeed TX 3,0S (Dentsply Sirona Implants) в соответствии с одноэтапным протоколом. Через 6-10 недель заживления формирователи десны были заменены на индивидуальные абатменты TiDesign и были установлены постоянные металлокерамические либо цельнокерамические одиночные коронки с цементной фиксацией. Глубина карманов при зондировании (PPD), кровоточивость при зондировании (BoP), оценка зенита десны (т. е. расстояние от середины режущего края до вестибулярной стороны десны) и рентгенограммы ротовой полости оценивались при установке имплантата, фиксации коронки, а также через 6, 12 и 36 месяцев функционирования.

Изменения уровня маргинальной кости анализировались независимым рентгенологом путем измерения мезиального и дистального расстояния от точки отсчета до ближайшего к имплантату костного гребня. Рассчитывалось среднее значение имплантата.

Результаты

Шестидесяти девяти пациентам было установлено 1-2 узких имплантата. Всего было установлено 97 имплантатов длиной 11-15 мм. Четыре имплантата были утрачены на ранней фазе заживления, из них три из-за недостаточного заживления и один из-за инфекции. После нагрузки имплантатов утрачено не было, итого общий показатель выживаемости имплантатов составляет 95,5 %, а показатель выживаемости с момента нагрузки до трех лет — 100 %.

Средний уровень маргинальной кости между установкой имплантата и нагрузкой слегка уменьшился — на $-0,34$ мм. Между нагрузкой и 12 месяцами отмечено среднее увеличение уровня маргинальной кости, сохранявшееся в течение трех лет (рис. 1). Общее среднее изменение уровня маргинальной кости между установкой имплантата и тремя годами составило $-0,09$ мм. Однако при оценке изменения уровня маргинальной кости между нагрузкой и тремя годами отмечено значимое ($p = 0,0005$) увеличение кости — на $0,33$ мм.

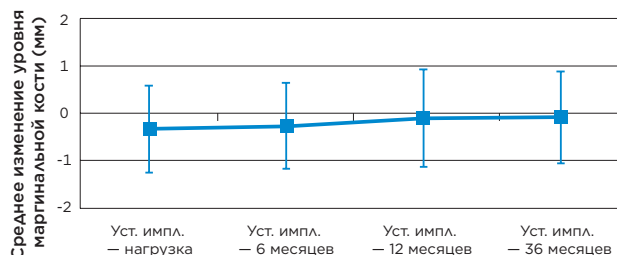


Рис. 1. Изменения уровня маргинальной кости от момента установки имплантата до визита через три года

PPD, BoP и оценка зенита десны за 36 месяцев последующего наблюдения значимо не изменились. Глубина карманов в среднем составляла 2,0 мм на момент установки постоянной коронки и 2,2 мм во время контрольного визита через три года. Кровоточивость возникала в ходе исследования с частотой от 34 до 37 %. Оценка зенита десны составляла 8,9 мм в начале отсчета и 8,8 мм во время контрольного визита через три года.

Обсуждение и вывод

Трехлетние клинические результаты демонстрируют, что имплантаты OsseoSpeed TX 3,0S являются безопасным и предсказуемым вариантом лечения при ограниченном пространстве в переднем отделе. Вокруг имплантатов отмечен стабильный уровень маргинальной кости с момента установки и здоровые мягкие ткани.

Soft and hard tissue alterations around implants placed in an alveolar ridge with a sloped configuration (Изменения мягких и твердых тканей вокруг имплантатов в скошенных альвеолярных гребнях)

Авторы: Noelken R, Donati M, Fiorellini J, et al.

Опубликовано в: Clin Oral Implants Res 2014;25(1):3-9.

Цель

Целью данного перспективного исследования в нескольких медицинских центрах было оценить изменения твердых и мягких тканей вокруг имплантатов OsseoSpeed Profile при установке в зажившие скошенные гребни.

Материалы и методы

Шестидесяти пяти пациентам с разницей между уровнем лингвальной и вестибулярной костной ткани от 2,0 до 5,0 мм, нуждающимся в восстановлении одного зуба, было установлено 65 имплантатов OsseoSpeed Profile (Dentsply Sirona Implants).

Использовался одноэтапный протокол имплантации; все имплантаты были установлены в зажившие лунки (как минимум через три месяца после удаления зубов). Вестибулярный край имплантата был расположен вровень с вестибулярным краем костного гребня. В результате лингвальный край имплантата был расположен вровень с лингвальным краем костного гребня или ниже него. Использовались как конические, так и цилиндрические имплантаты (4,5, 5,0 и 5,0S) длиной от 9 до 15 мм; большинство имплантатов было установлено в нижнюю челюсть (75 %).



Клиническая оценка вестибулярного и лингвального уровня кости производилась сразу после установки имплантатов, перед установкой формирователей десны (4,0/5,0) и затем во время повторной процедуры хирургического вмешательства спустя 16 недель после установки имплантата. Фиксация на цемент постоянных одиночных коронок выполнялась через 21 неделю после установки имплантатов. В этот момент и во время контрольного визита через один год производилась оценка глубины карманов при зондировании и уровня клинического прикрепления.

Рентгенологическая оценка уровня маргинальной кости проводилась при установке имплантата (точка отсчета), в 16 недель (повторное

хирургическое вмешательство), в 21 неделю (установка коронки) и во время контрольного визита через один год.

Результаты

Средняя разница между уровнем лингвальной и вестибулярной костной ткани перед установкой имплантата составляла 2,74 мм (диапазон 2–5 мм). Фаза заживления прошла без происшествий для всех пациентов, и все пациенты, кроме одного, нанесли контрольный визит через один год. В 16 недель среднее сокращение уровня лингвальной кости составило 0,02 мм, а уровня вестибулярной кости — 0,30 мм (клиническая оценка). Среднее сокращение уровня межпроксимальной кости составило 0,38 мм и 0,54 мм в 16 недель и во время контрольного визита через один год соответственно (рентгенологическая оценка) (табл. 1).

Глубина карманов при зондировании приведена в табл. 1. Средний уровень клинического прикрепления изменился с –0,1 до 0,1 мм между 21 неделей и одним годом.

| | 16 недель | 21 неделя | 1 год |
|---|-------------|-------------|-------------|
| Сокращение уровня межпроксимальной кости (мм) | 0,38 ± 0,82 | 0,69 ± 0,91 | 0,54 ± 1,29 |
| Глубина карманов при зондировании (мм) | Нет данных | 2,2 ± 0,8 | 2,5 ± 0,7 |

Табл. 1. Данные о твердых и мягких тканях (средние значения ± среднеквадратические отклонения). Сокращение уровня маргинальной кости измерялось относительно точки отсчета — установки имплантата.

Обсуждение и вывод

Авторы делают вывод, что заживление вокруг имплантатов OsseoSpeed Profile приводит лишь к небольшим изменениям твердых и мягких тканей. Более того, разница между уровнем лингвальной и вестибулярной костной ткани сохраняется.

Randomized controlled multicentre study comparing short dental implants (6 mm) versus longer dental implants (11–15 mm) in combination with sinus floor elevation procedures. Part 1: Demographics and patient-reported outcomes at 1 year of loading (Рандомизированное контролируемое исследование в нескольких медицинских центрах, посвященное сравнению коротких дентальных имплантатов (6 мм) и более длинных дентальных имплантатов (11–15 мм) в сочетании с процедурами синус-лифтинга. Часть 1. Демографические характеристики и результаты по сообщениям пациентов через один год после нагрузки)

Авторы: Thoma DS, Haas R, Tutak M, et al.

Опубликовано в: J Clin Periodontol 2015;42(1):72-80.

Цель

Целью данного исследования было выяснить, могут ли имплантаты OsseoSpeed длиной 6 мм обеспечить такие же высокие показатели выживаемости, как установка более длинных имплантатов в сочетании с процедурами синус-лифтинга.

Материалы и методы

В исследовании принимали участие пациенты с частичной адентией бокового отдела верхней челюсти и высотой кости 5–7 мм. Пациенты были случайным образом распределены между группой без трансплантации кости, которой были установлены имплантаты OsseoSpeed (Astra Tech Implant System, Dentsply Sirona Implants) длиной 6 мм, и группой с трансплантацией кости, которой была выполнена процедура синус-лифтинга с одновременной установкой имплантатов OsseoSpeed длиной 11–15 мм. Для синус-лифтинга использовалась гранулированная коровья кость в сочетании с рассасываемой мембраной. Через пять месяцев после установки имплантатов были сняты оттиски. Постоянные ортопедические конструкции — необъединенные одиночные коронки — были установлены через 6–7 месяцев после имплантатов.

Через один год после установки протезов пациентов пригласили, чтобы определить выживаемость имплантатов. Кроме того, во время исследования заполнялся опросник OHIP-49 для оценки результатов по сообщениям пациентов. Среди вопросов OHIP-49 были функциональные ограничения, физическая боль, физиологический дискомфорт, физическая недееспособность, социальная недееспособность и увечья. Также для двух вариантов лечения были рассчитаны стоимость хирургического вмешательства и время установки одного имплантата.

Результаты

Всего в этом исследовании принял участие 101 пациент. Пятьдесят один пациент (70 имплантатов) попал в группу с трансплантацией кости, и 50 пациентов (67 имплантатов) — в группу коротких имплантатов. Во время контрольного визита через один год все имплантаты 97 явившихся пациентов оставались стабильными, что дает показатель выживаемости

100 %. Результаты обработки опросника OHIP-49 выявили только статистически значимое снижение функциональных ограничений и физической недееспособности внутри группы с трансплантацией кости между скринингом пациентов и снятием швов. В группе с трансплантацией кости отмечено больше краткосрочных осложнений, чем в группе коротких имплантатов. Продолжительность и стоимость лечения представлены на рис. 1. Продолжительность хирургического вмешательства на один имплантат в группе с трансплантацией кости была значимо выше, чем в группе коротких имплантатов.

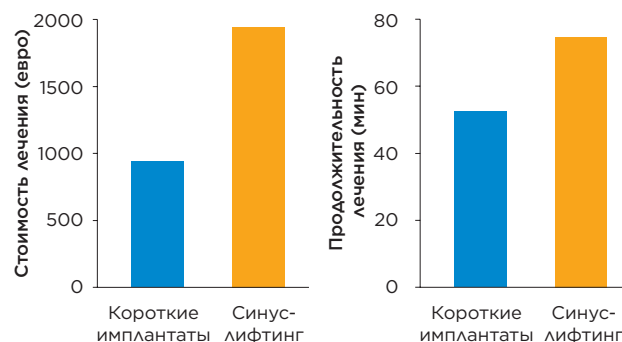


Рис. 1. Сравнение расчетной продолжительности лечения и стоимости хирургического вмешательства на один имплантат для группы коротких имплантатов и группы с синус-лифтингом

Обсуждение и вывод

Результаты этого рандомизированного контролируемого исследования позволяют сделать вывод, что в атрофированном боковом отделе верхней челюсти эффективными вариантами лечения с высокими показателями выживаемости являются как имплантаты длиной 6 мм, так и более длинные имплантаты в сочетании с синус-лифтингом. Короткие имплантаты, однако, можно рассматривать как предпочтительный вариант лечения, обеспечивающий меньшую болезненность для пациентов в краткосрочной перспективе, меньшую продолжительность лечения, а также более низкую стоимость.



Сохранение уровня кости в области шейки имплантата

Многолетние исследования и документация подтверждают хорошее сохранение уровня маргинальной кости при использовании системы имплантатов Astra Tech Implant System. В этом разделе представлены выдающиеся результаты и незначительные вариации процесса резорбции костной ткани, выявленные в различных исследованиях. В результате хорошего сохранения уровня маргинальной кости достигаются превосходные эстетические результаты.

Также в этом разделе представлены материалы о сохранении уровня маргинальной кости при использовании системы имплантатов Astra Tech Implant System EV.

Включенные в обзор статьи:

| | |
|---|----|
| Marginal bone preservation in single-tooth replacement: a 5-year prospective clinical multicenter study (Сохранение маргинальной кости при восстановлении одиночных зубов: проспективное клиническое исследование в нескольких медицинских центрах продолжительностью пять лет) | 16 |
| Effect of microthread on the maintenance of marginal bone level: a 3-year prospective study (Влияние микрорезьбы на сохранение уровня маргинальной кости: проспективное исследование продолжительностью три года) | 17 |
| Multicenter RCT comparing two related implant systems (Рандомизированное контролируемое исследование в нескольких медицинских центрах, посвященное сравнению двух связанных систем имплантатов) | 18 |
| A multifactorial analysis to identify predictors of implant failure and peri-implant bone loss (Многофакторный анализ для прогнозирования утраты имплантатов и костной ткани вокруг имплантатов) | 19 |

Marginal bone preservation in single-tooth replacement: a 5-year prospective clinical multicenter study (Сохранение маргинальной кости при восстановлении одиночных зубов: перспективное клиническое исследование в нескольких медицинских центрах продолжительностью пять лет)

Авторы: Donati M, La Scala V, Di Raimondo R, et al.

Опубликовано в: Clin Implant Dent Relat Res 2013;E-pub July 25, doi:10.1111/cid.12117.

Цель

На сегодняшний день существует не так много долгосрочных клинических исследований, посвященных сравнению традиционной и немедленной нагрузки одиночных дентальных имплантатов. Целью данного пятилетнего перспективного исследования было рентгенологическое и клиническое сравнение стоматологической реабилитации с применением одиночных дентальных имплантатов в эстетической области при использовании протокола традиционной или немедленной функциональной нагрузки.

Материалы и методы

Всего в исследовании принимал участие 151 пациент, нуждающийся в восстановлении одного зуба в области от премоляров до моляров нижней или верхней челюсти. Пациенты были случайным образом распределены по трем группам лечения. Группа 1: традиционная нагрузка с закрытым заживлением в течение трех месяцев, группа 2: немедленная функциональная нагрузка, группа 3: немедленная функциональная нагрузка в сочетании с методом остеотомии. Все установленные имплантаты (161 имплантат) были имплантатами OsseoSpeed (Astra Tech Implant System, Dentsply Sirona Implants) диаметром 4,0 или 4,5 мм и длиной 8–13 мм.

Во время контрольных визитов в 3, 12 и 60 месяцев регистрировались следующие клинические параметры: зубной налет, кровоточивость при зондировании, глубина карманов при зондировании, ширина кератинизированной слизистой оболочки и высота десневых сосочков. Во время этих контрольных визитов выполнялись стандартизованные рентгенограммы ротовой полости для анализа изменений уровня маргинальной кости.

Результаты

Из 151 пациента, принявшего участие в исследовании, 133 пациента (140 имплантатов) явились на контрольный визит через пять лет. Совокупный показатель выживаемости составил 95,6 %.

Рост частоты образования зубного налета и кровоточивости при зондировании в промежутке 1–5 лет был одинаковым для пациентов с немедленной или традиционной нагрузкой. Через пять лет глубина карманов при зондировании составляла ≤ 3 мм приблизительно для 90 % лингвальных/небных участков и для 70 % проксимальных участков. Различий между протоколами нагрузки не наблюдалось.

Высота десневых сосочков за пять лет после нагрузки выросла для всех групп. Ширина кератинизированной слизистой оболочки, наоборот, уменьшилась на 0,1–0,3 мм. Различий между группами также не наблюдалось.

Средние изменения маргинальной кости за период исследования приведены в табл. 1. Статистически значимых различий уровня кости или изменения уровня кости между группами не наблюдалось.

| Среднее ремоделирование маргинальной кости (мм) | | | |
|---|-----------------------|----------------------|------------------------------------|
| | Традиционная нагрузка | Немедленная нагрузка | Немедленная нагрузка с остеотомией |
| Среднее значение | -0,26 | -0,30 | -0,29 |
| SD | 1,22 | 0,91 | 1,31 |

Табл. 1. Среднее ремоделирование маргинальной кости через пять лет функционирования

Обсуждение и вывод

Это перспективное рандомизированное контролируемое исследование может продемонстрировать, что восстановление одиночного зуба в эстетической области при помощи имплантатов OsseoSpeed — предсказуемый вариант лечения в долгосрочной перспективе независимо от протокола нагрузки.

Effect of microthread on the maintenance of marginal bone level: a 3-year prospective study (Влияние микрорезьбы на сохранение уровня маргинальной кости: перспективное исследование продолжительностью три года)

Авторы: Lee DW, Choi YS, Park KH, et al.

Опубликовано в: Clin Oral Implants Res 2007;18(4):465-70.

Цель

Целью этого трехлетнего перспективного исследования было сравнить два типа имплантатов с шероховатой микротекстурированной поверхностью (RMS), отличающихся наличием микрорезьбы MicroThread (MT), чтобы определить влияние MT на уровни маргинальной кости в долгосрочной перспективе.

Материалы и методы

В исследовании принимали участие семнадцать пациентов, нуждающихся в лечении с помощью имплантатов для восстановления минимум двух соседних зубов. Использовались имплантаты RMS (диаметр 4,0 мм, TiOblast) и RMS/MT (диаметр 4,5 мм, ST) (Astra Tech Implant System, Dentsply Sirona Implants). Оба типа имплантатов устанавливались в случайном порядке в одной и той же беззубой области каждого пациента. Использовался двухэтапный хирургический протокол; протезирование выполнялось через три недели после раскрытия имплантата.

Боль, стабильность имплантатов, воспаление десен и осложнения, связанные с супраструктурами, измерялись и регистрировались параллельно оценке уровня кости вокруг имплантатов по рентгенограммам ротовой полости во время протезирования (точка отсчета) и ежегодных контрольных визитов.

Результаты

Всего было установлено 34 имплантата, из них 22 в верхнюю челюсть и 12 в нижнюю. Остеоинтеграция всех имплантатов и установка всех протезов прошли без осложнений и симптомов вплоть до контрольного визита в три года. Средние изменения уровня маргинальной кости, измеренные для обеих групп, представлены в табл. 1.

| Среднее сокращение уровня маргинальной кости (мм) | | |
|---|-------------------|------------|
| Время | RMS — MicroThread | Только RMS |
| 1 год | 0,14 | 0,28 |
| 2 года | 0,21 | 0,48 |
| 3 года | 0,24 | 0,51 |

Табл. 1. Сокращение среднего уровня маргинальной кости с течением времени

Значения для имплантатов RMS/MT неизменно были значимо ниже, чем для имплантатов RMS ($P = 0,001-0,002$). Кроме того, наблюдалось заметное снижение темпа сокращения уровня маргинальной кости для имплантатов с микрорезьбой MicroThread, особенно от точки отсчета до конца первого года ($P = 0,002$). Сокращение уровня маргинальной кости в первый год было значимо выше по сравнению с последующими годами для обеих групп имплантатов.

Обсуждение и вывод

В настоящем исследовании оба типа имплантатов обладают одинаковой поверхностью RMS в верхней части имплантата и оба оснащены внутренним коническим соединением 11° , что теоретически диктует одинаковые требования к биологической ширине. Кроме того, для обоих типов имплантатов использовались формователи десны и двухэтапный протокол, что позволяет исключить искажающие факторы при оценке изменений уровня кости. Хотя диаметр имплантатов отличался примерно на 0,5 мм, в более раннем исследовании было показано, что это не влияет на сокращение уровня кости. Таким образом, дизайн исследования позволяет оценить влияние на кость именно микрорезьбы MicroThread, несмотря на различия в восприимчивости пародонта у пациентов.

В данном исследовании имплантаты с микрорезьбой MicroThread недвусмысленно продемонстрировали значительно более низкое сокращение уровня маргинальной кости в течение трех лет по сравнению с имплантатами без микрорезьбы MicroThread.

Multicenter RCT comparing two related implant systems (Рандомизированное контролируемое исследование в нескольких медицинских центрах, посвященное сравнению двух связанных систем имплантатов)

Авторы: Stanford C, Barwacz C, Raes S, et al.

Опубликовано в: Конгресс Академии остеointеграции (Academy of Osseointegration) — 2015; плакат № 38.

Цель

Недавно была представлена новая система имплантатов Astra Tech Implant System — Astra Tech Implant System EV. Целью данного рандомизированного контролируемого перспективного исследования в нескольких медицинских центрах было оценить и сравнить изменения уровня маргинальной кости для имплантатов OsseoSpeed EV и OsseoSpeed TX. Дополнительной целью было оценить восприятие хирургами первичной стабильности имплантатов обоих типов.

Материалы и методы

В исследовании принимало участие пять клиник. 120 пациентов с частичной адентией были случайным образом распределены по группам тестируемых имплантатов (OsseoSpeed EV, Dentsply Sirona Implants) или контрольных имплантатов (OsseoSpeed TX, Dentsply Sirona Implants). Пятидесяти девяти пациентам были установлены 79 тестируемых имплантатов и 61 пациенту — 87 контрольных имплантатов. Все имплантаты были установлены в зажившие лунки. При установке имплантатов при помощи калиброванного хирургического наконечника, подключенного к компьютеру, были записаны кривая усилия фиксации и пиковое значение усилия фиксации (ITV). Кроме того, при помощи опросника было зафиксировано восприятие хирургами первичной стабильности имплантатов обоих типов. Через 6–8 недель после установки имплантатов была проведена фиксация на цемент постоянных ортопедических реставраций (одиночных коронок или несъемных частичных мостовидных протезов) на постоянных абатментах (TiDesign TX или TiDesign EV, Dentsply Sirona Implants). Уровень маргинальной кости оценивался по рентгенограммам, сделанным при установке имплантата, ортопедической реставрации и через 6, 12 и 24 месяца после нагрузки.

Результаты

Большинству пациентов был установлен один имплантат в области премоляров или моляров (95 % участков), при этом 53 % имплантатов были установлены в верхней челюсти. Среднее ITV составило 30 ± 13 Нсм и 22 ± 9 Нсм для OsseoSpeed EV и OsseoSpeed TX соответственно. В соответствии с этими результатами хирурги сообщили, что, по их мнению, первичная стабильность имплантатов OsseoSpeed EV выше, чем у имплантатов OsseoSpeed TX. К настоящему моменту 105 пациентов нанесли контрольный визит через два года. Средние изменения уровня маргинальной кости за период от установки имплантатов до контрольного визита через два года были минимальными для обеих групп без значимых различий между двумя группами (табл. 1). Всего с момента установки было утрачено шесть имплантатов (пять тестируемых, один контрольный).

| | OsseoSpeed EV | OsseoSpeed TX |
|------------------|---------------|---------------|
| Кол-во | 67 | 67 |
| Среднее значение | -0,06 | -0,06 |
| SD | 0,58 | 0,93 |

Табл. 1. Средние изменения уровня маргинальной кости (мм) за два года после установки имплантата

Обсуждение и вывод

В ходе данного перспективного рандомизированного контролируемого исследования в нескольких медицинских центрах имплантаты OsseoSpeed EV и OsseoSpeed TX показали одинаково хорошие клинические результаты. Изменения уровня маргинальной кости были небольшими и не отличались между группами. При этом первичная стабильность имплантатов OsseoSpeed EV воспринималась как более высокая, чем у имплантатов OsseoSpeed TX.

A multifactorial analysis to identify predictors of implant failure and peri-implant bone loss (Многофакторный анализ для прогнозирования утраты имплантатов и костной ткани вокруг имплантатов)

Авторы: Vervaeke S, Collaert B, Cosyn J. et al.

Опубликовано в: Clin Implant Dent Relat Res 2015;17 Suppl 1:e 298-307.

Цель

Целью данного ретроспективного когортного исследования было выявить факторы риска утраты имплантатов и костной ткани при помощи статистического многопараметрического анализа.

Материалы и методы

В исследование были включены пациенты, обратившиеся в отделение пародонтологии и оральной имплантологии стоматологического факультета Гентского университета в Бельгии с ноября 2004 года по декабрь 2007 года. Единственным критерием включения была установка имплантата или имплантатов не менее двух лет назад. Критерии невключения не применялись. Медицинские карты пациентов изучались сторонним исследователем. Сторонний эксперт анализировал рентгенограммы, сделанные во время установки имплантатов (точка отсчета) и ежегодных контрольных визитов.

Из карт пациентов были выделены некоторые переменные (прогнозирующие параметры). Оценка их влияния на выживаемость имплантатов была проведена при помощи модели пропорциональных рисков Кокса, на уровень кости — при помощи U-критерия Манна-Уитни. Для многопараметрического анализа использовалась линейная модель со смешанными эффектами.

Результаты

Всего наблюдение осуществлялось за 376 пациентами с 1320 имплантатами OsseoSpeed (Dentsply Sirona Implants) в среднем в течение 32 месяцев (от 24 до 65 месяцев). Совокупный показатель выживаемости имплантатов составил 98,4 %. Среднее сокращение кости составило 0,36 мм (SD 0,68) за 32 (в среднем) месяца последующего наблюдения (1288 рентгенограмм приемлемого качества). Многопараметрический анализ показал, что на выживаемость имплантатов влияют только курение и частота контрольных визитов. Кроме того, курение и тип подвергшейся лечению челюсти были связаны с утратой костной ткани.

Обсуждение и вывод

Многопараметрический анализ показал, что связанные с имплантатами факторы не влияют на клинические результаты, в то время как курение и игнорирование необходимости контрольных визитов являются факторами риска утраты имплантатов. Прогнозирующими параметрами утраты костной ткани оказались курение и установка имплантата в верхней челюсти. Выдвинуто предположение, что в результате утраты имплантата пациент в дальнейшем более ответственно относится к контрольным визитам.

| Протокол лечения n = количество имплантатов | Выживаемость (%) | Сокращение кости (мм) |
|--|------------------|-----------------------|
| Немедленная нагрузка, n = 649 | 99,5 | -0,33 |
| Отложенная нагрузка, n = 460 | 96,1 | -0,33 |
| Двухэтапная хирургическая операция, n = 211 | 100,0 | -0,51 |

Многопараметрический анализ протокола лечения не выявил влияния на выживаемость ($p = 0,497$) или утрату костной ткани ($p = 0,346$).

| Курение n = количество имплантатов | Выживаемость (%) | Сокращение кости (мм) |
|---------------------------------------|------------------|-----------------------|
| Курильщики, n = 1017 | 96,9 | -0,57 |
| Некурящие, n = 290 | 98,8 | -0,30 |

Многопараметрический анализ курения выявил влияние курения как на выживаемость имплантатов ($p = 0,001$), так и на утрату костной ткани ($p < 0,001$).

| Челюсть, подвергшаяся лечению n = количество имплантатов | Выживаемость (%) | Сокращение кости (мм) |
|---|------------------|-----------------------|
| Верхняя челюсть, n = 757 | 99,3 | -0,42 |
| Нижняя челюсть, n = 563 | 97,2 | -0,28 |

Многопараметрический анализ типа челюсти, подвергшейся лечению, выявил влияние только на утрату костной ткани ($p < 0,001$).

| Конструкция имплантата n = количество имплантатов | Выживаемость (%) | Сокращение кости (мм) |
|--|------------------|-----------------------|
| Цилиндрический, n = 866 | 98,2 | -0,36 |
| Конический, n = 454 | 98,9 | -0,36 |

Многопараметрический анализ конструкции имплантата не выявил влияния на выживаемость имплантатов ($p = 0,633$) или утрату костной ткани ($p = 0,263$).

| Ортопедия n = количество имплантатов | Выживаемость (%) | Сокращение кости (мм) |
|--|------------------|-----------------------|
| Несъемный полный мостовидный протез, n = 689 | 99,7 | -0,38 |
| Несъемный частичный, n = 419 | 97,4 | -0,36 |
| Съемный протез, n = 50 | 100,0 | -0,21 |
| Одиночный зуб, n = 165 | 95,2 | -0,32 |

Многопараметрический анализ ортопедического решения не выявил влияния на выживаемость имплантатов ($p = 0,233$) или утрату костной ткани ($p = 0,388$).



Долгосрочные клинические результаты

Долгосрочные клинические документальные данные (т. е. ≥ 5 лет) являются одним из наиболее важных инструментов, указывающих на то, что система имплантатов Astra Tech Implant System эффективна, надежна и безопасна. В основе клинического успеха лежат три кита: биомеханические и клинические принципы комплекса биоуправления Astra Tech Implant System BioManagement Complex, превосходная работа профессиональных стоматологов и тщательный уход пациентов за ротовой полостью. В этом разделе представлены долгосрочные клинические результаты сроком до 16 лет.

Включенные в обзор статьи:

| | |
|---|----|
| Immediate provisionalization of dental implants placed in healed alveolar ridges and extraction sockets: a 5-year prospective evaluation (Немедленные временные реставрации дентальных имплантатов, установленных в зажившие альвеолярные гребни и лунки: пятилетнее перспективное исследование) | 22 |
| A 10-year prospective study of single tooth implants placed in the anterior maxilla (Десятилетнее перспективное исследование одиночных дентальных имплантатов, установленных в передний отдел верхней челюсти) | 23 |
| A split-mouth comparative study up to 16 years of two screw-shaped titanium implant systems (Сравнительное исследование двух винтообразных титановых систем имплантатов по принципу разделения полости рта продолжительностью до 16 лет) | 24 |
| Early and immediate loading of titanium implants with fluoride-modified surfaces: results of 5-year prospective study (Ранняя и немедленная нагрузка титановых имплантатов с фторид-модифицированной поверхностью: результаты пятилетнего перспективного исследования) | 25 |
| Early loading of surface modified implants in the posterior mandible – 5 year results of an open prospective non-controlled study (Ранняя нагрузка имплантатов с модифицированной поверхностью в боковом отделе нижней челюсти: результаты пятилетнего открытого перспективного неконтролируемого исследования) | 26 |
| Effect of surface topography of screw-shaped titanium implants in humans on clinical and radiographic parameters: a 12-year prospective study (Влияние топографии поверхности винтообразных титановых имплантатов у людей на клинические и рентгенологические параметры: 12-летнее перспективное исследование) | 27 |

Immediate provisionalization of dental implants placed in healed alveolar ridges and extraction sockets: a 5-year prospective evaluation (Немедленные временные реставрации дентальных имплантатов, установленных в зажившие альвеолярные гребни и лунки: пятилетнее перспективное исследование)

Авторы: Cooper LF, Reside GJ, Raes F, et al.

Опубликовано в: Int J Oral Maxillofac Implants 2014;29(3):709-17.

Цель

Целью этого перспективного исследования в нескольких медицинских центрах было оценить долгосрочные клинические результаты имплантатов OsseoSpeed, установленных в зажившие или свежие лунки в переднем отделе верхней челюсти с немедленной временной реставрацией.

Материалы и методы

Пациенты, нуждающиеся в установке одиночных имплантатов в переднем отделе, были распределены по группам заживших лунок и свежих лунок удаленных зубов в зависимости от клинического состояния. Всем пациентам были установлены имплантаты OsseoSpeed (Dentsply Sirona Implants) и проведена немедленная временная реставрация. Через восемь недель заживления удалялась временная коронка, снимался оттиск, и еще через три-четыре недели пациентам фиксировались постоянные керамические коронки.

Периапикальные рентгенограммы были сделаны в день операции (точка отсчета), при установке постоянной коронки, через шесть месяцев и через один год, два, три, четыре года и пять лет после установки имплантата, чтобы зафиксировать изменения твердых тканей вокруг имплантата. Также во время контрольных визитов регистрировались такие клинические параметры, как высота десневых сосочков, оценка зенита слизистой оболочки, образование зубного налета и кровоточивость при зондировании.

Результаты

Всего 113 пациентам было установлено 113 имплантатов OsseoSpeed — 55 пациентам из группы немедленной установки имплантатов и 58 пациентам из группы заживших лунок. В течение первого года были потеряны четыре имплантата, из них три были установлены в свежие лунки и один — в зажившую; 15 пациентов пропали из поля зрения исследователей. Через пять лет была проведена оценка 45 и 49 имплантатов из соответствующих групп.

Через пять лет функционирования общая выживаемость имплантатов составляла 96,5%; статистически значимые различия между имплантатами, установленными в свежие или зажившие лунки, отсутствовали. Через пять лет после установки имплантатов наблюдалось хорошее сохранение уровня маргинальной кости, причем почти все

имплантаты, установленные в свежие лунки, продемонстрировали увеличение уровня маргинальной кости, и 59% имплантатов, установленных в зажившие гребни, продемонстрировали увеличение или сохранение уровня маргинальной кости (рис. 1). Имплантаты, установленные в свежие лунки, продемонстрировали среднее увеличение уровня кости на 2,06 мм (SD = ±2,38), а имплантаты, установленные в зажившие гребни, — на 0,10 мм (SD = ±1,28).

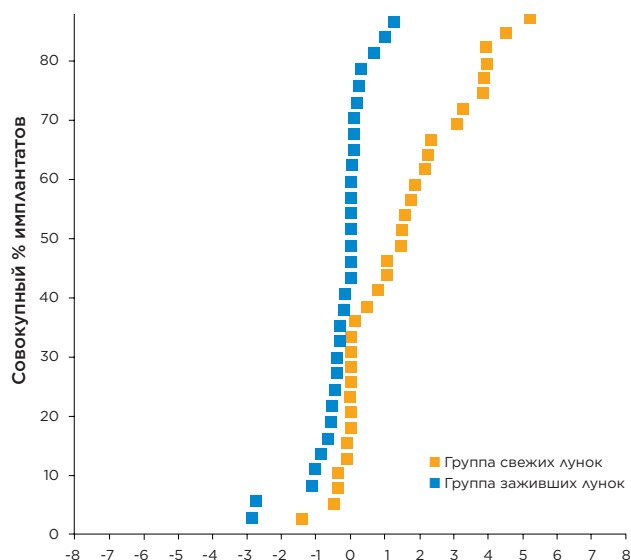


Рис. 1. Совокупные изменения уровня маргинальной кости от момента установки имплантата до визита через пять лет

У всех пациентов наблюдалось хорошее состояние мягких тканей, о чем свидетельствует низкая частота кровоточивости при зондировании и образования зубного налета. С момента установки постоянных коронок до контрольного визита через пять лет высота десневых сосочков неуклонно возрастала, и различий между группами не выявлено. Оценки уровней зенита слизистой оболочки были стабильными и схожими в обеих группах лечения.

Обсуждение и вывод

Данное пятилетнее исследование не выявило значимых различий уровня маргинальной кости между имплантатами, установленными в свежие лунки или зажившие гребни. Ткани вокруг имплантатов OsseoSpeed с немедленной нагрузкой были здоровыми и стабильными в течение всего исследования.

A 10-year prospective study of single tooth implants placed in the anterior maxilla (Десятилетнее перспективное исследование одиночных дентальных имплантатов, установленных в передний отдел верхней челюсти)

Автор: Gotfredsen K.

Опубликовано в: Clin Implant Dent Relat Res 2009;14(1):80-7.

Цель

Целью этого исследования было представить данные за десять лет для когорты восстановления одиночных зубов дентальными имплантатами с ранней или отложенной установкой и сообщить биологические и механические результаты.

Материалы и методы

В исследовании принимали участие 20 здоровых пациентов, нуждающихся в восстановлении одного отсутствующего зуба в переднем отделе. Пациенты были распределены по группам ранней и отложенной установки. Имплантаты (Astra Tech Implant System implants, Ø 4,5 мм, Dentsply Sirona Implants) устанавливались скосом вровень с лингвальной стороной гребня. На закрытое заживление было отведено шесть месяцев. Для реставрации имплантатов с ранней установкой использовались стандартные абатменты, а для имплантатов с отложенной установкой — препарированные абатменты. Для реставрации всех имплантатов использовались металлокерамические коронки с цементной фиксацией.

Клиническая и рентгенологическая оценки проводились в течение двух недель после фиксации коронки (точка отсчета) и в дальнейшем ежегодно. Во время осмотров оценивались неподвижность имплантата/коронки, ощущение боли, количество зубного налета и кровоточивость при зондировании, а также регистрировались любые биологические и технические осложнения. Пациентов попросили оценить эстетику и функционирование коронки во время визитов через три года и через десять лет по 10-сантиметровой визуальной аналоговой шкале, где 0 = недоволен, а 10 = очень доволен.

Результаты

Хотя некоторые пациенты пропустили отдельные ежегодные визиты, в целом наблюдение велось за всеми пациентами. Один пациент отсутствовал на последнем визите, но ответил на вопросы по телефону. Это позволило подтвердить 100%-ю выживаемость имплантатов и 90%-ю выживаемость коронок. Что касается осложнений, у одного пациента на момент визита через десять лет наблюдалось воспаление слизистой оболочки, две коронки нуждались в повторной фиксации, три коронки треснули и два винта абатмента ослабели. Результаты опроса пациентов по визуальной аналоговой шкале приведены на рис. 1.

Во время визита через 10 лет среднее сокращение уровня маргинальной кости составляло 0,64 мм для имплантатов с ранней установкой и 0,86 мм для имплантатов с отложенной установкой. Значимых различий с течением времени или между группами не наблюдалось ни для одного оцененного клинического или рентгенологического параметра.

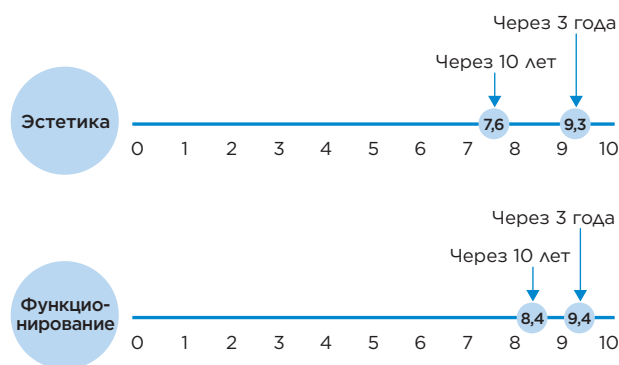


Рис. 1. Результаты оценки пациентами эстетики и функционирования по визуальной аналоговой шкале через три года и через десять лет

Обсуждение и вывод

Результаты текущего исследования подтверждают результаты более ранних систематических обзоров в отношении выживаемости как имплантатов, так и коронок. Сохранение уровня маргинальной кости в текущем исследовании было выше, чем можно было ожидать согласно установленным критериям, в то время как частота технических осложнений с коронками вполне согласовалась с более ранними исследованиями. Однако использование более надежного препарированного абатмента, по-видимому, позволяет решить проблемы с расцементировкой и ослаблением винта абатмента. Можно заключить, что имплантаты системы Astra Tech Implant System хорошо подходят для восстановления одиночных зубов и что оценка функционирования и эстетики пациентами хотя и снижается со временем, все же остается высокой даже через десять лет.

A split-mouth comparative study up to 16 years of two screw-shaped titanium implant systems (Сравнительное исследование двух винтообразных титановых систем имплантатов по принципу разделения полости рта продолжительностью до 16 лет)

Авторы: Jacobs R, Pittayapat P, van Steenberghe D, et al.

Опубликовано в: J Clin Periodontol 2010;37(12):119-1127.

Цель

Целью данного рандомизированного исследования по принципу разделения полости рта было сравнить долгосрочные результаты в отношении изменений уровня кости для двух разных систем имплантатов — с машинной обработкой поверхности и с шероховатой поверхностью.

Материалы и методы

В исследовании принимали участие восемнадцать пациентов с двусторонней адентией боковых отделов.

На одной стороне были установлены имплантаты TiOblast (Astra Tech Implant System, Dentsply Sirona Implants), на другой — имплантаты Brånemark System с машинной обработкой поверхности. Через пять месяцев закрытого заживления были установлены постоянные несъемные частичные металлокерамические протезы с винтовой фиксации.

После протезирования, то есть точки отсчета, в ходе ежегодных контрольных визитов выполнялись клиническая и рентгенологическая оценки. Регистрировались индекс кровоточивости борозды, наличие зубного налета, глубина карманов при зондировании и плотность кости, а также уровень маргинальной кости. Уровень кости измерялся от уровня отсчета до первого контакта кости с имплантатом. Через год и через десять лет была проведена диагностика на приборе Periotest. Также регистрировались биологические осложнения, сколы керамики, необходимость повторного затягивания винтов абатмента или мостовидного протеза и т. д.

Результаты

Различий между системами имплантатов в отношении изученных параметров не выявлено ни в один момент времени. Показатель выживаемости имплантатов через 16 лет составил 97,7 % для Brånemark System и 100 % для Astra Tech Implant System. Частота сколов керамики и необходимости повторного затягивания винтов составила 3 и 8 %

соответственно. Для обеих систем отмечена 100%-я выживаемость мостовидных протезов. Между первым и десятым годом значения, измеренные при помощи прибора Periotest, понизились, а рентгенологическая плотность кости возросла. Средние изменения уровня маргинальной кости отражены в табл. 1. Уровень кости вокруг имплантатов системы Astra Tech Implant System находился ближе к соединению имплантат — абатмент, на расстоянии $0,4 \pm 0,59$ мм, в то время как для имплантатов Brånemark соответствующее значение составляло $1,79 \pm 1,06$ мм. При измерении утраты костной ткани соседними зубами было обнаружено, что в среднем утрата костной ткани составляет $0,5 \pm 0,7$ мм за 16 лет.

Среднее изменение уровня маргинальной кости (мм ± SD) (протезирование — контрольный визит через 16 лет)

| | Astra Tech Implant System (шероховатая поверхность) | Brånemark System (поверхность с машинной обработкой) |
|------------------------------|---|--|
| На уровне имплантатов | $-0,02 \pm 0,45$ n = 24 | $-0,31 \pm 0,69$ n = 23 |

Табл. 1. Изменения уровня маргинальной кости за 16 лет. Значимых различий в утрате костной ткани между системами за период наблюдения не обнаружено.

Обсуждение и вывод

Клинические и рентгенологические параметры оставались стабильными в течение всех 16 лет наблюдения, и различий между системами не наблюдалось. Таким образом, в этом рандомизированном клиническом исследовании по принципу разделения полости рта топография поверхности не оказывала влияния на переменные твердых и мягких тканей. Полученные результаты совпадают с результатами более ранних долгосрочных клинических исследований системы имплантатов Astra Tech Implant System.

Early and immediate loading of titanium implants with fluoride-modified surfaces: results of 5-year prospective study (Ранняя и немедленная нагрузка титановых имплантатов с фторид-модифицированной поверхностью: результаты пятилетнего проспективного исследования)

Авторы: Mertens C. и Steveling HG.

Опубликовано в: Clin Oral Implants Res 2011;22(12):1354-60.

Цель

Целью данного исследования была перспективная оценка наличия или отсутствия положительного клинического эффекта фторид-модифицированной поверхности имплантатов в течение пяти лет.

Материалы и методы

Семнадцати пациентам, подлежащим стоматологической реабилитации с применением от двух до пяти имплантатов, было установлено в общей сложности 49 имплантатов OsseoSpeed (Dentsply Sirona Implants). Тридцать три имплантата были установлены в верхнюю челюсть и 16 — в нижнюю с применением одноэтапного хирургического протокола с откидыванием лоскута. Была выполнена немедленная нагрузка 14 имплантатов абатментами Direct Abutment (Dentsply Sirona Implants) и временными коронками и ранняя нагрузка 35 имплантатов формирователями десны. Оттиски снимались через шесть недель, а постоянные реставрации в большинстве случаев фиксировались через восемь недель. Для ортопедической реставрации использовались в основном одиночные коронки (31), а также несъемные частичные (4) и несъемные полные (1) мостовидные протезы. В ходе исследования оценивались выживаемость имплантатов, осложнения, параметры гигиены полости рта, индекс десневых сосочков по Джемту и рентгенологический уровень кости. Для оценки рентгенологического успеха использовался критерий Альбректсона (1986). Первые видимые мезиальный и дистальный контакты имплантата с костью регистрировались независимым рентгенологом при помощи рентгенограмм, калиброванных в отношении искажений. Через пять лет последующего наблюдения пациенты также заполняли опросник о своих субъективных ощущениях от стоматологической реабилитации с применением имплантатов.

Результаты

Контрольный визит через пять лет нанесли пятнадцать пациентов с 42 имплантатами. Один пациент умер, и еще один пропал из поля зрения врачей. Среднее сокращение уровня маргинальной кости через пять лет после нагрузки независимо от протокола нагрузки составило 0,1 мм (SD = 0,4). Имплантаты с немедленной нагрузкой и имплантаты с ранней нагрузкой продемонстрировали хорошее долгосрочное сохранение костной ткани — 0,18 мм и 0,00 мм соответственно, $p = 0,265$.

Показатель выживаемости имплантатов составил 97 % (один имплантат был утрачен еще до нагрузки). Тем не менее рентгенологический успех составил 100 % согласно критерию Альбректсона (Albrektsson et al., 1986). Клинические осложнения наблюдались только для одного имплантата с признаками периимплантита. При наличии соседних зубов наблюдались десневые сосочки (индекс 2 или 3). Технических осложнений за время исследования не зафиксировано. Все пациенты были «очень довольны» своими протезами через пять лет.

| OsseoSpeed | Установка постоянных ортопедических конструкций | Через пять лет |
|---|---|----------------|
| Среднее ремоделирование маргинальной кости после нагрузки | - | -0,1 мм |
| Выживаемость имплантатов | 97 % | 97 % |
| Индекс зубного налета | 26 % | 6,1 % |
| Признаки воспаления | 16 % | 4,2 % |
| Индекс десневых сосочков 0 или 1 | 31 % | 25 % |
| Индекс десневых сосочков 2 или 3 | 69 % | 75 % |

Табл. 1. Среднее ремоделирование маргинальной кости, выживаемость имплантатов, индекс зубного налета, признаки воспаления и индекс десневых сосочков на момент установки постоянных ортопедических конструкций и через пять лет

Обсуждение и вывод

Данное исследование было предпринято, чтобы оценить клинический эффект фторид-модифицированной поверхности имплантатов в долгосрочной перспективе. В исследовании принимали участие пациенты с различными показателями, пародонтологическим состоянием и качеством кости. По результатам исследования сделан вывод, что фторид-модифицированные имплантаты демонстрируют высокие показатели выживаемости и успеха в течение пятилетнего периода последующего наблюдения.

Early loading of surface modified implants in the posterior mandible – 5 year results of an open prospective non-controlled study (Ранняя нагрузка имплантатов с модифицированной поверхностью в боковом отделе нижней челюсти: результаты пятилетнего открытого перспективного неконтролируемого исследования)

Авторы: Schliephake H, Rodiger M, Phillips K, et al.

Опубликовано в: J Clin Periodontol 2012;39 (2):188-95.

Цель

Главной целью данного исследования было оценить долгосрочные клинические и рентгенологические результаты применения протокола ранней нагрузки при установке имплантатов OsseoSpeed в боковом отделе нижней челюсти.

Материалы и методы

Для участия в исследовании пациенты должны были соответствовать общим показаниям к имплантологическому лечению. Кроме того, они не должны были нуждаться в трансплантации кости или немедленной установке имплантатов в лунки удаленных зубов, не должны были курить, должны были нуждаться в установке как минимум двух имплантатов (шинируемых моляров) и обладать достаточной начальной стабильностью для ранней нагрузки. Пациентам были установлены имплантаты OsseoSpeed (Astra Tech Implant System, Dentsply Sirona Implants) разной длины и размеров, на которые были установлены абатменты UniAbutment (Dentsply Sirona Implants) с использованием одноступенчатого хирургического протокола. Швы были сняты через две недели, оттиски снимались через шесть недель после хирургического вмешательства. Металлокерамические мостовидные протезы с винтовой фиксацией были установлены через семь недель после установки имплантатов. Оценивались такие клинические переменные, как кровоточивость при зондировании, индекс зубного налета и журнал технических и биологических осложнений. Рентгенологическое измерение уровня маргинальной кости выполнялось при установке имплантатов, во время нагрузки, через три и шесть месяцев после нагрузки и во время ежегодных визитов. Оценка стабильности имплантатов при помощи резонансно-частотного анализа (значения КСИ) проводилась регулярно в течение первого года.

Результаты

На момент нагрузки группа пациентов состояла из 44 человек с 50 реставрациями с опорой на 123 имплантата OsseoSpeed. За пять лет последующего наблюдения два пациента заболели и один пациент пропал из поля зрения врачей. Во время последнего визита была зарегистрирована 100%-я выживаемость мостовидных протезов и 100%-я

выживаемость имплантатов. У трех пациентов был диагностирован периимплантит, у одного пациента онемела губа и у одного пациента развилась послеоперационная инфекция (все упомянутые осложнения можно было устранить). Четыре абатмента ослабели, пять винтов мостовидных протезов ослабели или треснули, в девяти местах откололась керамика.

Кровоточивость при зондировании в течение периода исследования варьировалась от 7,9 до 13,0 %. Накопление зубного налета составляло 28,6 % на момент нагрузки и через пять лет понизилось до 17,4 %. Значения КСИ значимо понизились с 73,3 при установке имплантата до 71,9 через две недели. Однако они составляли уже 73,2 на шестой неделе и продолжали возрастать в течение первого года функционирования — до 77,7 в первый год. Среднее изменение уровня маргинальной кости с момента установки имплантата до нагрузки составило -0,21 мм. После нагрузки наблюдался некоторый рост, и итоговое изменение за пять лет с момента установки имплантата составило -0,08 мм. Шестьдесят один имплантат (49,6 %) не продемонстрировал изменения уровня кости за период наблюдения. Ежегодные уровни кости приведены в табл. 1.

| | Время с момента нагрузки (лет) | | | | | |
|---|--------------------------------|------|------|------|------|------|
| | 0 | 1 | 2 | 3 | 4 | 5 |
| Средний уровень маргинальной кости (мм) | 0,80 | 0,59 | 0,64 | 0,51 | 0,68 | 0,67 |

Табл. 1. Средний уровень маргинальной кости с течением времени

Обсуждение и вывод

Данное исследование продемонстрировало, что имплантаты OsseoSpeed являются безопасным и предсказуемым вариантом лечения адентии в боковом отделе при использовании протокола ранней нагрузки. Здоровье мягких тканей и маргинальной кости может сохраняться на одном и том же уровне на протяжении пяти лет функционирования.

Effect of surface topography of screw-shaped titanium implants in humans on clinical and radiographic parameters: a 12-year prospective study (Влияние топографии поверхности винтообразных титановых имплантатов у людей на клинические и рентгенологические параметры: 12-летнее перспективное исследование)

Авторы: Vroom MG, Sipos P, de Lange GL, et al.

Опубликовано в: Clin Oral Implants Res 2009;20(11):1231-1239.

Цель

Целью этого перспективного рандомизированного двойного слепого исследования было сравнить реакцию маргинальной кости и состояние мягких тканей вокруг одинаковых по форме умеренно шероховатых имплантатов и имплантатов с машинной обработкой поверхности.

Материалы и методы

Двадцати пациентам с адентией было установлено по четыре имплантата (Astra Tech Implant System, Dentsply Sirona Implants) — два с поверхностью TiOblast и два с машинной обработкой поверхности. Таким образом, пациенты сами контролировали процесс заживления. После рандомизации имплантаты были установлены в переднем отделе нижней челюсти. После закрытого заживления имплантатов в течение четырех месяцев были изготовлены постоянные балочные реставрации со съёмными протезами.

Клиническое и рентгенологическое наблюдение осуществлялось в момент нагрузки (точка отсчета), через шесть месяцев, каждый год в течение пяти лет и, наконец, через 12 лет. Отслеживались такие клинические параметры, как индекс зубного налета, наличие или отсутствие зубного камня, кровоточивость при зондировании, глубина карманов и оценка положения десневого края.

Рентгенограммы ротовой полости делались по стандартизированной методике. Изображения были оцифрованы для измерения расстояния от соединения имплантат — абатмент до наиболее коронарного контакта имплантата с костью.

Результаты

Остеоинтеграция двух имплантатов с машинной обработкой поверхности потерпела неудачу, но эти имплантаты были заменены, и новые имплантаты были включены в контрольный анализ. Все имплантаты продолжали функционировать через 12 лет. Семь пациентов пропали из поля зрения врачей. Большинство клинических параметров были стабильны в течение 12 лет после точки отсчета (табл. 1). Зубного камня практически не наблюдалось. Уровни маргинальной кости сохранялись в течение всего периода исследования (табл. 2). Тип поверхности, по-видимому, не влиял на клинические или рентгенологические параметры. Значимых различий между типами поверхности не наблюдалось ни на разных этапах исследования, ни за весь период исследования в целом.

| | Нагрузка | | 12 лет | |
|--------------------------------|--------------------|----------|--------------------|----------|
| | Машинная обработка | TiOblast | Машинная обработка | TiOblast |
| Индекс зубного налета (%) | 19 | 19 | 39 | 34 |
| Индекс кровоточивости (%) | 20 | 25 | 33 | 41 |
| Положение десневого края* (мм) | 2,10 | 2,00 | 1,71 | 1,63 |
| Глубина карманов (мм) | 2,35 | 2,25 | 2,53 | 2,69 |

Табл. 1. Средние значения клинических параметров в начале отсчета и через 12 лет

* Расстояние от фиксированной точки отсчета, например плеча имплантата, до границы слизистой оболочки вокруг имплантата.

| | 1 год | | 2 года | |
|-----------|--------------------|----------|--------------------|----------|
| | Машинная обработка | TiOblast | Машинная обработка | TiOblast |
| MBLC (мм) | -0,02 | -0,20 | +0,01 | +0,01 |

Табл. 2. Среднее изменение уровня маргинальной кости (MBLC) относительно исходного уровня за первые два года

Обсуждение и вывод

В этом рандомизированном клиническом исследовании на пациентах с адентией топография поверхности не оказывала влияния на твердые и мягкие ткани вокруг имплантата. Таким образом, оснований считать, что умеренно шероховатая поверхность TiOblast более восприимчива к инфекциям вокруг имплантата, чем поверхность с машинной обработкой, нет. Полученные результаты совпадают с результатами других долгосрочных исследований, в которых сообщается о здоровых мягких тканях и хорошо сохранившейся маргинальной кости вокруг умеренно шероховатых имплантатов TiOblast^{1,2}.

Источники:

1. Rasmusson L, et al. A 10-year follow-up study of titanium dioxide-blasted implants. Clin Impl Dent Rel Res 2005;7(1):36-42.
2. Gotfredsen K. A 10-year prospective study of single tooth implants placed in the anterior maxilla. Clin Implant Dent Relat Res 2009;14(1):80-7.

ИСТОЧНИКИ

| | |
|---|----|
| Cooper LF, Reside GJ, Raes F, Garriga JS, Tarrida LG, Wiltfang J, Kern M, De Bruyn H. Immediate provisionalization of dental implants placed in healed alveolar ridges and extraction sockets: a 5-year prospective evaluation. Int J Oral Maxillofac Implants 2014;29(3):709-17 | 22 |
| Donati M, La Scala V, Di Raimondo R, Speroni S, Testi M, Berglundh T. Marginal bone preservation in single-tooth replacement: a 5-year prospective clinical multicenter study. Clin Implant Dent Relat Res 2013;E-pub July 25, doi:10.1111/cid.12117 | 16 |
| Gotfredsen K. A 10-year prospective study of single tooth implants placed in the anterior maxilla. Clin Implant Dent Relat Res 2009;14(1):80-7 | 23 |
| Gulje F, Abrahamsson I, Chen S, Stanford C, Zadeh H, Palmer R. Implants of 6 mm vs. 11 mm lengths in the posterior maxilla and mandible: a 1-year multicenter randomized controlled trial. Clin Oral Implants Res 2013;24(12):1325-31 | 10 |
| Jacobs R, Pittayapat P, van Steenberghe D, De Mars G, Gijbels F, Van Der Donck A, Li L, Liang X, Van Assche N, Quirynen M, Naert I. A split-mouth comparative study up to 16 years of two screw-shaped titanium implant systems. J Clin Periodontol 2010;37(12):119-1127 | 24 |
| Lee DW, Choi YS, Park KH, Kim CS, Moon IS. Effect of microthread on the maintenance of marginal bone level: a 3-year prospective study. Clin Oral Implants Res 2007;18(4):465-70 | 17 |
| Maiorana C, King P, Quaas S, Sondell K, Worsaae N, Galindo-Moreno P. Clinical and radiographic evaluation of early loaded narrow-diameter implants: 3 years follow-up. Clin Oral Implants Res 2015;26(1):77-82 | 11 |
| Mertens C, Steveling HG. Early and immediate loading of titanium implants with fluoride-modified surfaces: results of 5-year prospective study. Clin Oral Implants Res 2011;22(12):1354-60 | 25 |
| Noelken R, Donati M, Fiorellini J, Gellrich NC, Parker W, Wada K, Berglundh T. Soft and hard tissue alterations around implants placed in an alveolar ridge with a sloped configuration. Clin Oral Implants Res 2014;25(1):3-9 | 12 |

| | |
|--|----|
| Schliephake H, Rodiger M, Phillips K, McGlumphy EA, Chacon GE, Larsen P. Early loading of surface modified implants in the posterior mandible - 5 year results of an open prospective non-controlled study. J Clin Periodontol 2012;39 (2):188-95 | 26 |
| Stanford C, Barwacz C, Raes S, et al. Multicenter RCT comparing two related implant systems. Academy of Osseointegration congress 2015; poster #38 | 18 |
| Thoma DS, Haas R, Tutak M, Garcia A, Schincaglia GP, Hammerle CH. Randomized controlled multicenter study comparing short dental implants (6 mm) versus longer dental implants (11-15 mm) in combination with sinus floor elevation procedures. Part 1: Demographics and patient-reported outcomes at 1 year of loading. J Clin Periodontol 2015;42(1):72-80 | 13 |
| Vervaeke S, Collaert B, Cosyn J, Deschepper E, De Bruyn H. A multifactorial analysis to identify predictors of implant failure and peri-implant bone loss. Clin Implant Dent Relat Res 2015;17 Suppl 1:e 298-307 | 19 |
| Vroom MG, Sijos P, de Lange GL, Grundemann LJ, Timmerman MF, Loos BG, van der Velden U. Effect of surface topography of screw-shaped titanium implants in humans on clinical and radiographic parameters: a 12-year prospective study. Clin Oral Implants Res 2009;20(11):1231-39 | 27 |

Контрольный список для критического чтения клинической документации и научных статей

Чтение научных статей и клинической документации во многом связано со способностью делать выводы о достоверности результатов и о том, что они могут означать для вас и вашей клинической практики. Для того чтобы научные статьи могли считаться достоверными, в них должны присутствовать определенные данные. В этом списке перечислена важная и необходимая информация:

Цели исследования

Для чего проводилось исследование?
Цель следует сравнить с заключением.

Тип исследования

Это перспективное или ретроспективное исследование? Обычно перспективные исследования более показательны, поскольку критерии устанавливаются до лечения пациентов.

Количество участвовавших клиник

Сколько клиник участвовало в исследовании? Чтобы можно было судить о воспроизводимости результатов, исследования должны проводиться более чем в одной клинике.

Количество пациентов

Сколько пациентов приняло участие в исследовании?

Критерии включения и невключения

Каковы критерии включения или невключения пациента в исследование?

Количество имплантатов, установленных в верхние и нижние челюсти

Количество имплантатов должно быть указано отдельно для верхних и нижних челюстей — это касается и статистики неудачных результатов, поскольку для каждой из челюстей применяется свой прогноз лечения. Желательно также, чтобы результаты для переднего и бокового отдела приводились отдельно.

Последующее наблюдение

Сколько имплантатов было установлено и как долго за ними наблюдали? Когда началось последующее наблюдение: с установки имплантата или с применения нагрузки?

Показания

Какие показания рассматриваются в исследовании: одиночный зуб, частичный или полный мостовидный протез? Если это полный мостовидный протез, является он съемным или несъемным?

Нагрузка

Когда была применена нагрузка на имплантаты (немедленно, на раннем этапе или в обычные сроки)?

Утраченные имплантаты

В исследовании также должно быть указано количество установленных имплантатов и количество пациентов, исключенных из последующего наблюдения. В нем также должны объясняться причины выхода пациентов из исследования.

Критерии успешности

В чем, по мнению авторов, заключается успешный результат? Важно, чтобы критерии успешности были четко прописаны.

Другие важные параметры

Как были проверены результаты? Использовались ли для определения уровня кости рентгеновские снимки? Как измерялись уровни кости? Снимался ли мостовидный протез для проверки устойчивости имплантатов?

Статистический анализ успешных и неудачных результатов

Исследование должно содержать статистические данные о том, сколько имплантатов на самом деле проверялось в ходе последующего наблюдения и как долго. В нем также должен быть проанализирован «наихудший сценарий», то есть рассчитана доля неудачных результатов при условии, что у пациентов, вышедших из исследования, утрачены все имплантаты.

Осложнения

При наличии осложнений или при выходе из исследования такие случаи должны быть четко описаны.

Заключение

Заключение следует сравнить с целью исследования. Была ли цель достигнута? Что показало исследование на самом деле? Как результат может повлиять на вашу клиническую практику?

О компании Dentsply Sirona Implants

Компания Dentsply Sirona Implants предлагает широчайший ассортимент решений для всех этапов лечения с помощью имплантатов, в том числе системы имплантатов Ankylos®, Astra Tech Implant System® и Xive®, цифровые технологии, такие как Atlantis® — высокоиндивидуализированные CAD/CAM-решения — и навигационная хирургия Siplant®, решения по восстановительному лечению Symbios® и программы повышения квалификации и развития бизнеса, такие как STEPPS™. Dentsply Sirona Implants — надежный партнер специалистов в области стоматологии, дающий возможность добиваться предсказуемых и долговечных результатов дентальной имплантации и улучшать качество жизни пациентов.

О компании Dentsply Sirona

Dentsply Sirona — крупнейший мировой производитель профессиональных стоматологических материалов и технологий, который уже более 130 лет внедряет инновации и оказывает услуги стоматологам и пациентам по всему миру. Dentsply Sirona разрабатывает, производит и продает полную линейку решений, включая стоматологическую продукцию и продукцию для гигиены полости рта, а также другие расходные медицинские устройства из обширного ассортимента брендов мирового уровня. Изделия Dentsply Sirona под маркой The Dental Solutions Company™ — это инновационные эффективные решения для более качественного, безопасного и быстрого лечения зубов. Общемировая штаб-квартира Dentsply Sirona находится в Йорке (Пенсильвания, США), а международная штаб-квартира — в Зальцбурге (Австрия). Акции компании представлены на американской бирже NASDAQ под кодом XRAY.

Дополнительную информацию о компании Dentsply Sirona и ее продукции см. на сайте www.dentsplysirona.com.